

# Proporção entre os segmentos do anel da valva tricúspide normal: um parâmetro para realização da anuloplastia valvar

*Proportion among the segments of the normal tricuspid valve annulus: parameter for valve annuloplasty*

Fernando ANTONIALI<sup>1</sup>, Domingo Marcolino BRAILE<sup>2</sup>, Glória Maria Braga POTÉRIO<sup>3</sup>, Cledicyon Eloy da COSTA<sup>4</sup>, Maurício Marson LOPES<sup>5</sup>, Gustavo Calado de Aguiar RIBEIRO<sup>6</sup>, Luciano dos Santos TARELHO<sup>7</sup>

RBCCV 44205-828

## Resumo

**Objetivo:** Determinar a proporção existente entre os segmentos do anel da valva tricúspide normal em humanos.

**Método:** Foram estudados 30 corações de cadáveres humanos não formalizados, com menos de 6h de período *post-mortem*, sem lesões congênitas ou adquiridas e com valvas tricúspides continentais. A continência valvar foi confirmada por injeção de água sob pressão no interior do ventrículo direito estando a valva pulmonar fechada. Fotos digitais da valva tricúspide com o anel valvar íntegro, e após secção e retificação, foram avaliadas por programa de computador. Compararam-se as medidas médias e as razões entre elas nas condições de anel íntegro e retificado.

**Resultados:** Com o anel valvar íntegro, os valores médios do perímetro, segmento septal e ântero-posterior foram 105mm ( $\pm 12,7$ ), 30,6mm ( $\pm 3,7$ ) e 74mm ( $\pm 9,4$ ), respectivamente. Com o anel valvar retificado, os valores

médios foram 117,5mm ( $\pm 13,3$ ), 32mm ( $\pm 3,7$ ), 46,3mm ( $\pm 8,3$ ) e 39,1mm ( $\pm 8,5$ ), respectivamente para perímetro, segmento septal, anterior e posterior. As razões médias entre o segmento ântero-posterior e o septal foram 2,43 ( $\pm 0,212$ ) e 2,67 ( $\pm 0,304$ ), respectivamente, em anéis íntegros e retificados. Houve diferenças significantes nas medidas do perímetro ( $p < 0,0001$ ), do segmento septal ( $p = 0,003$ ) e do segmento ântero-posterior ( $p < 0,0001$ ) entre anéis íntegros e retificados. As razões entre segmento ântero-posterior e septal também apresentaram diferença significativa ( $p = 0,0005$ ).

**Conclusões:** A proporção entre o segmento septal e o segmento ântero-posterior, do anel da valva tricúspide normal em humanos, é igual a 1: 2,43. A secção e retificação do anel tricúspide altera as medidas de seus segmentos e suas relações.

**Descritores:** Anatomia. Coração. Valva tricúspide.

1 - Membro especialista da Sociedade Brasileira de Cirurgia Cardiovascular (Cirurgião cardíaco na equipe da Clínica Cardio Cirúrgica Campinas).

2 - Livre docente Famerp e Unicamp. Diretor de Pós-Graduação da Famerp. Editor da Revista Brasileira de Cirurgia Cardiovascular.

3 - Livre Docente da Unicamp. Chefe do Departamento de Anestesiologia da FCM Unicamp.

4 - Membro Especialista da Sociedade Brasileira de Cardiologia (Cardiologista na equipe da Clínica Cardiocirúrgica Campinas).

5 - Membro Especialista da Sociedade Brasileira de Cardiologia (Cardiologista na equipe da Clínica Cardiocirúrgica Campinas).

6 - Membro Especialista da Sociedade Brasileira de Cardiologia (Cardiologista na equipe da Clínica Cardiocirúrgica Campinas).

7 - Cirurgião Cardíaco na equipe da Clínica Cardiocirúrgica Campinas.

Trabalho realizado na Faculdade de Ciências Médicas da Universidade de Campinas - UNICAMP Clínica Cardio Cirúrgica Campinas, Campinas, SP.

Endereço para correspondência:

Dr. Fernando Antoniali. Rua José Lins do Rego, 665 casa 34 Pq. Taquaral - Campinas - SP - CEP: 13087-080 Fone: (19) 3241-3659 / 97905667 Fax: (19) 3232-3856.

E-mail: ferantoni@uol.com.br

Artigo recebido em maio de 2006  
Artigo aprovado em julho de 2006

#### Abstract

**Objective:** The purpose of this study was to determine the proportions among the segments of the human tricuspid valve annulus.

**Methods:** A descriptive autopsy study was made of 30 human hearts without fixation, within six hours of death, without congenital or acquired lesions and without tricuspid regurgitation. Tricuspid valve insufficiency was excluded by the infusion of pressurized water in the right ventricle with the pulmonary valve closed. Digital images of the tricuspid ring in its anatomical position and after flattening were analyzed by specific software. The mean measurements and ratios were compared in the two different situations.

**Results:** The mean measurements of the perimeter, septal and antero-posterior segments of the tricuspid ring in the anatomical position were: 105mm ( $\pm 12.7$ ), 30.6mm ( $\pm 3.7$ ) and 74mm ( $\pm 9.4$ ), respectively. When flattened, the

mean measurement of the perimeter was 117.5mm ( $\pm 13.3$ ) and sizes of the septal, anterior and posterior segments were 32mm ( $\pm 3.7$ ), 46.3mm ( $\pm 8.3$ ) and 39.1mm ( $\pm 8.5$ ), respectively. The mean ratio between the antero-posterior and septal segments was 2.43 ( $\pm 0.212$ ) in the anatomical position and when flattened it was 2.67 ( $\pm 0.304$ ). Statistical differences were observed in the measurements of perimeter ( $p < 0.0001$ ), septal segment ( $p = 0.003$ ) and antero-posterior segment ( $p < 0.0001$ ) in both situations. Statistical differences also occurred in the ratios between the antero-posterior and septal segments ( $p = 0.0005$ ).

**Conclusions:** The proportion between the septal and antero-posterior segments of the normal human tricuspid valve is 1:2.43. Flattening the tricuspid ring to measure the segments, changes the values and the ratios between them.

**Descriptors:** Anatomy. Heart. Tricuspid valve.

## INTRODUÇÃO

*“A cirurgia cardíaca moderna deveria dar mais atenção a esta valvopatia, que é freqüentemente esquecida, mas que está matando muitos de nossos pacientes.”*

Com estas palavras, Revuelta finaliza seu texto sobre a insuficiência tricúspide funcional, enfatizando a necessidade de correção cirúrgica desta valvopatia [1].

De fato, embora poucos autores já defendessem a correção da insuficiência tricúspide associada ao tratamento cirúrgico das valvas mitral e/ou aórtica, apenas recentemente este conceito foi difundido de forma mais ampla [2]. Mesmo com a correção da doença valvar à esquerda, a insuficiência tricúspide pode persistir ou recorrer, havendo necessidade de reoperações tardias com altos índices de morbimortalidade [3].

A insuficiência tricúspide pode ser causada por alterações orgânicas na valva ou por dilatação do anel e perda de coaptação das cúspides. A insuficiência tricúspide funcional é caracterizada pela dilatação do anel valvar que se instala em consequência da hipertensão pulmonar gerada pelas valvopatias à esquerda [4]. Entre os pacientes com estenose ou insuficiência da valva mitral, classificadas como graves, 10% a 50% apresentam insuficiência tricúspide [5].

O tratamento da insuficiência tricúspide funcional com a plastia valvar é a técnica, atualmente, mais aceita. Desta forma, o conhecimento da anatomia normal da valva tricúspide e das alterações anatomopatológicas na insuficiência funcional faz-se necessário.

Sabe-se que as dilatações dos segmentos anterior e posterior correspondem a 5/6 da dilatação total do anel tricúspideo [6]. Portanto, o tratamento da dilatação destes segmentos, com uma anuloplastia, restaura a maior parte da

anatomia normal do anel da valva tricúspide, pois o segmento septal pouco se dilata.

No entanto, para a realização correta da técnica de anuloplastia tricúspídea é fundamental a determinação do tamanho adequado do anel valvar a ser atingido com o procedimento. Assim, é de suma importância o conhecimento das proporções entre os diferentes segmentos do anel tricúspideo normal.

Embora existam estudos descrevendo a anatomia da valva tricúspide, as metodologias utilizadas para as mensurações são diferentes e não há um consenso quanto às medidas realizadas e às proporções entre elas [6-9]. Neste sentido, o objetivo deste trabalho é determinar a correta proporção entre os diferentes segmentos que compõem o anel tricúspideo normal.

## MÉTODO

Trata-se de estudo descritivo com 30 corações de cadáveres adultos, não formolizados e que preencheram os critérios de inclusão:

- Período máximo de 6 horas *post-mortem*;
- Ausência de lesões congênitas ou adquiridas;
- Valvas tricúspides sem deformidades em suas cúspides, cordoalhas e músculos papilares;
- Valvas tricúspides continentas.

O trabalho foi desenvolvido junto ao Serviço de Verificação de Óbitos (S.V.O.) e autorizado junto ao Comitê de Ética e órgão responsável, conforme protocolo nº 004065 - SETEC Serviços Técnicos Gerais da Prefeitura Municipal de Campinas.

Os corações foram retirados dos cadáveres pelos técnicos do S.V.O. com a secção das veias cavas, das veias

pulmonares, da aorta e da artéria pulmonar. Após limpeza das cavidades, pesaram-se os corações vazios. As paredes do átrio direito e o septo interatrial foram excisadas entre 0,5cm e 1cm de distância do sulco atrioventricular e ligaram-se as artérias pulmonares.

**Método para avaliação do estado funcional das valvas tricúspides**

Utilizou-se um equipamento preparado para a pesquisa, constituído de três partes: o suporte para o coração, o perfusor e o sistema de irrigação.

Cada coração foi colocado num suporte de hastes paralelas com o ápice voltado para baixo e a valva tricúspide bem visível. Em seguida, realizou-se punção no ápice do

ventrículo direito (VD) sem lesar estruturas do aparelho subvalvar e introduziu-se o perfusor nesta cavidade (Figura 1). Utilizou-se como perfusor um introdutor de diâmetro 7 F (semelhante ao empregado em cateterismo vascular), seccionado, com 3cm de comprimento e conectado por tubos ao sistema de irrigação. Este sistema foi formado por um reservatório de água preso em haste de metal e colocado 50cm acima do suporte com o coração. Por este equipamento, infundiou-se água no interior do VD.

Naqueles experimentos nos quais houve enchimento do VD com fechamento completo da valva tricúspide e sem refluxo de líquido, as valvas tricúspides foram consideradas continentas e o coração foi incluído no estudo (Figura 2). As demais valvas foram consideradas inadequadas.

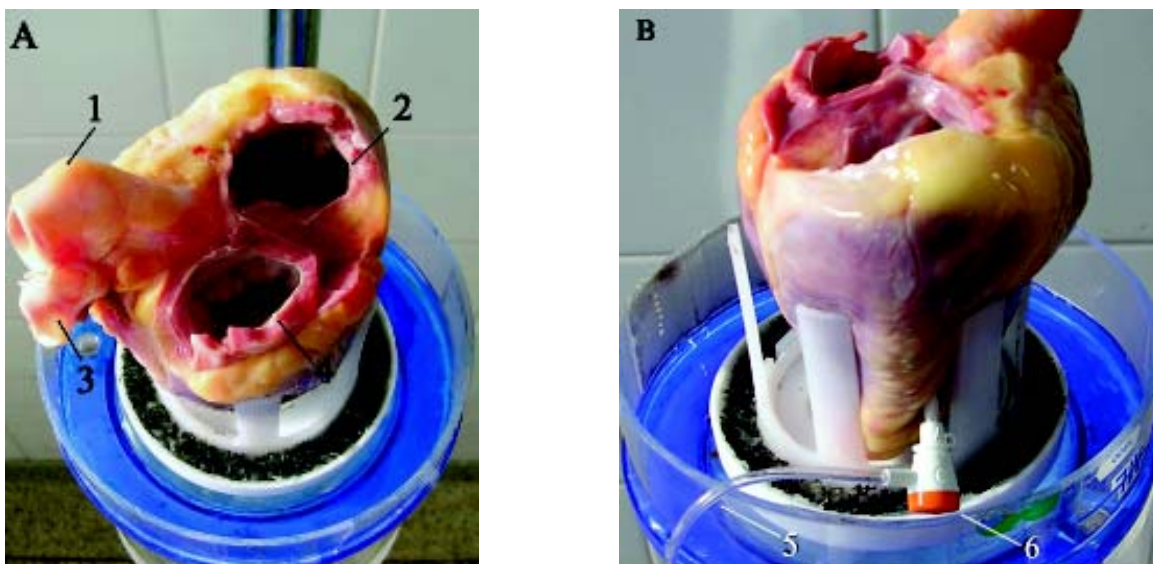


Fig. 1 - A) Coração humano posicionado para ser submetido à avaliação (1- aorta; 2- valva tricúspide; 3- artéria pulmonar fechada; 4- valva mitral). B) Visão lateral do coração humano posicionado no suporte e com perfusor introduzido no ventrículo direito (5- entrada lateral de líquidos; 6- perfusor introduzido na região ântero-apical do ventrículo direito)

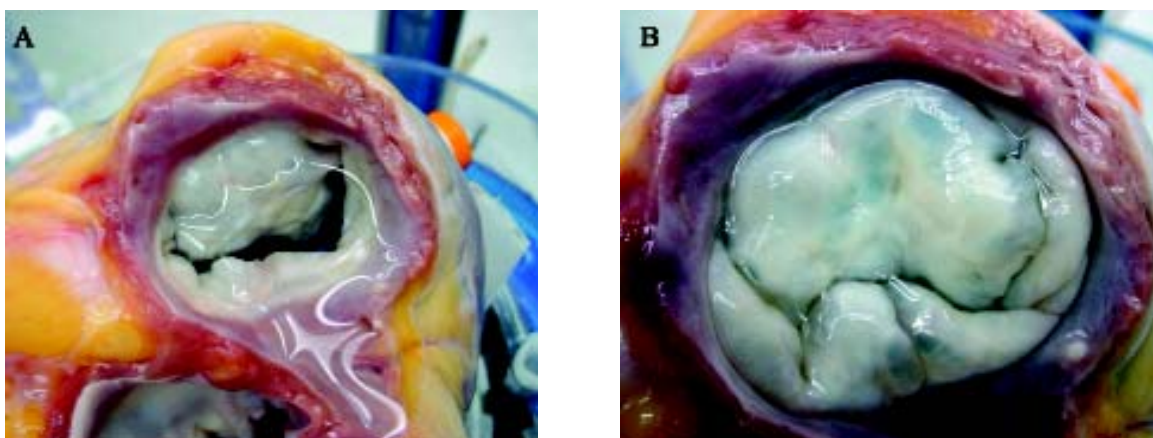


Fig. 2 - A) Início do fechamento da valva tricúspide com infusão de água no interior do ventrículo direito. B) Fechamento completo e continência da valva tricúspide

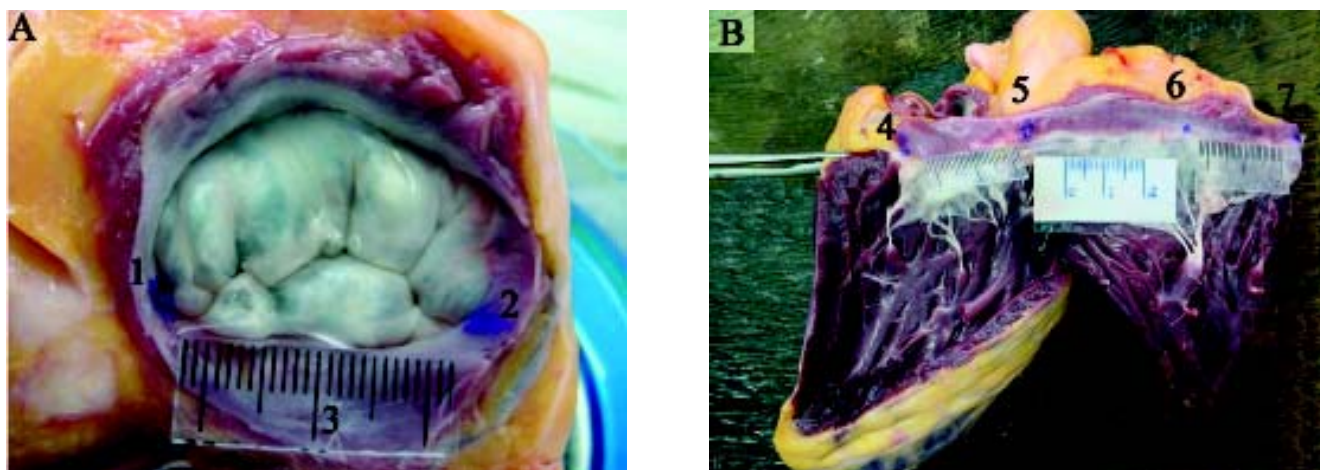


Fig. 3 - A) Valva tricúspide continente e com anel íntegro (1- marcação da comissura ântero-septal; 2- marcação da comissura pósteroseptal; 3- escala milimetrada no mesmo plano da valva). B) Valva tricúspide com anel retificado (4 e 7- marcações da comissura pósteroseptal, dividida pela incisão que retifica o anel valvar; 5- marcação da comissura ântero-septal; 6- marcação da comissura ântero-posterior). Presença de 3 escalas milimetradas correspondentes, da esquerda para a direita, aos segmentos septal, anterior e posterior do anel tricuspídeo

#### Método para obtenção das medidas do anel valvar

As medidas foram obtidas por meio de programa de computador e fotos digitais. As fotos foram obtidas imediatamente após a retirada do coração do cadáver, centralizando e enquadrando a valva tricúspide. A análise computadorizada das fotos foi efetuada utilizando o programa *UTHSCSA Image Tool for Windows* versão 1.28.

As medidas foram obtidas em duas etapas. Na primeira, com fotos do anel tricuspídeo na sua posição anatômica (anel valvar íntegro). As comissuras ântero-septal e pósteroseptal foram marcadas com tinta resistente à água, conforme padronização de Silver et al. [7]. As fotos foram realizadas com o enchimento do VD, coaptação das cúspides da valva tricúspide e aplicando-se uma escala milimetrada no mesmo plano valvar (Figura 3A). Calibrou-se o programa de computador com esta escala e realizaram-se as seguintes medidas: perímetro do anel valvar, segmento septal, segmento ântero-posterior e distância linear entre as comissuras ântero-septal e pósteroseptal.

Na segunda etapa, as mensurações foram efetuadas com fotos obtidas após a secção e retificação do anel valvar (anel valvar retificado). A secção foi realizada com uma incisão a partir da comissura pósteroseptal até o ápice do VD, estendendo-se em direção à valva pulmonar, margeando o septo interventricular. Realizou-se a marcação da comissura ântero-posterior seguindo a mesma padronização [7] e aplicaram-se três escalas milimetradas correspondendo a cada segmento do anel tricuspídeo (Figura 3B). Com estas fotos foram realizadas as medidas dos segmentos septal, anterior e posterior, utilizando-se o programa de computador

calibrado nas respectivas escalas. O perímetro valvar foi obtido pela soma dos segmentos.

Foram anotados dados referentes a idade, sexo, raça e superfície corpórea (SC) dos cadáveres, bem como o peso do coração e a causa de óbito.

Cada medida computadorizada foi realizada por cinco vezes e, após excluir o maior e o menor valor, foram calculados os tamanhos médios de cada segmento e do perímetro do anel tricuspídeo.

A partir destes valores médios foram calculadas as seguintes razões:

- perímetro do anel / SC;
- perímetro do anel / peso do coração;
- cada segmento / perímetro do anel;
- somatória dos segmentos anterior e posterior / perímetro do anel;
- somatória dos segmentos anterior e posterior / segmento septal;
- distância linear entre as comissuras ântero-septal e pósteroseptal / segmento septal (razão calculada apenas nos anéis íntegros).

Foram realizadas comparações entre as medidas feitas com o anel valvar íntegro e o anel valvar retificado.

#### Análise estatística

As medidas foram expressas pelas médias, desvios-padrão, medianas e intervalos com 95% de confiança. Os índices de correlação de Spearman foram calculados para avaliar e mensurar as relações entre as medidas realizadas nas mesmas condições. Utilizou-se regressão linear para

criar fórmulas de conversão. As comparações entre as medidas realizadas em condições diferentes foram feitas com o Teste t de Student. O erro  $\alpha$  admitido foi de 5%.

**RESULTADOS**

**Caracterização da amostra**

Foram analisados 67 corações para se obter 30 órgãos que preenchessem os critérios de inclusão. Foram excluídos sete por alterações anatômicas e 30 cuja valva tricúspide se mostrou insuficiente quando da avaliação quanto à continência.

O peso médio dos 30 corações selecionados foi de 355,5g  $\pm$  65,3, sendo 76,7% (23) dos cadáveres do sexo masculino e 83,3% da raça branca (25). A idade média dos cadáveres foi de 43,5anos  $\pm$  20,8 e o valor médio da superfície corpórea de 1,83m<sup>2</sup>  $\pm$  0,18.

**Medidas realizadas com anel valvar íntegro**

Os valores médios do perímetro do anel tricuspídeo, do

segmento septal, do segmento ântero-posterior, a distância linear média entre as comissuras ântero-septal e pósteroseptal e os resultados da análise descritiva encontram-se na Tabela 1.

Os valores médios das razões calculadas com estas medidas também se encontram na Tabela 1. Houve correlação significativa entre o perímetro do anel e o peso do coração (Spearman = 0,4134). As razões entre os segmentos e destes com o perímetro apresentaram correlações significativas com índices de Spearman >0,7.

A proporção entre as medidas do segmento septal e do segmento ântero-posterior foi de 1 : 2,43. A fórmula de conversão, gerada a partir da correlação entre estas medidas e por regressão linear foi igual a: **y = 1,8815 x + 16,496** com R<sup>2</sup> = 0,5539 (onde **y** é a medida do segmento ântero-posterior e **x** é a medida do segmento septal - Figura 4).

**Medidas realizadas com anel valvar retificado**

Os valores médios do perímetro do anel tricuspídeo, dos segmentos septal, anterior e posterior e os resultados da análise descritiva encontram-se na Tabela 2.

Tabela 1. Medidas e razões calculadas com anel tricuspídeo íntegro.

Anel tricuspídeo íntegro	Medidas computadorizadas (em mm) e razões calculadas				
	Média	DP	Mediana	IC 95%	Spearman (Valor p)
Perímetro	105	12,7	104,3	100,3 - 109,7	--
Septal	30,6	3,7	31,3	29,2 - 32	--
Ântero-posterior	74	9,4	72,1	70,5 - 77,5	--
Distância linear *	28,9	3,4	28,8	27,6 - 30,1	--
Perímetro / SC+	57,76	7,87	58,25	54,82 - 60,70	0,1709 (0,3665)
Perímetro/ Peso do coração++	0,303	0,053	0,297	0,283 - 0,322	0,4134 (0,0231)
Septal /Perímetro	0,291	0,018	0,289	0,285 - 0,298	0,8496 (0,0001)
Ântero-posterior/Perímetro	0,704	0,020	0,707	0,697 - 0,712	0,9715 (0,0001)
Ântero-posterior/Septal	2,43	0,212	2,44	2,35 - 2,51	0,7352 (0,0001)
Distância linear */Septal	0,946	0,026	0,947	0,936 - 0,955	0,9728 (0,0001)

DP: desvio padrão; IC: intervalo de confiança; SC: superfície corpórea; Septal, Ântero-posterior: segmentos septal e ântero-posterior do anel; \*Distância linear entre as comissuras ântero-septal e pósteroseptal; + em mm/m<sup>2</sup>; ++ em mm/g.

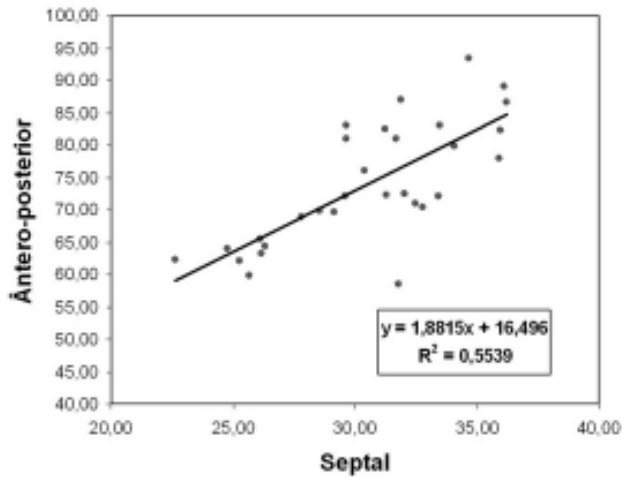


Fig. 4 - Tamanhos do segmento ântero-posterior e segmento septal no anel tricúspide íntegro (em milímetros)

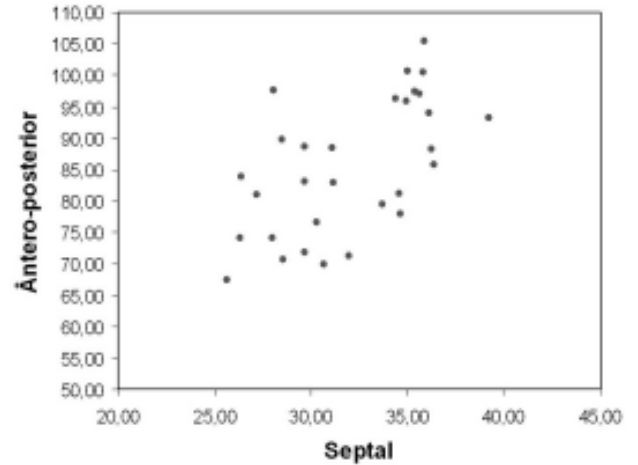


Fig. 5 - Tamanhos do segmento ântero-posterior e segmento septal no anel tricúspide retificado (em milímetros)

Tabela 2. Medidas e razões calculadas com anel tricúspide retificado.

Anel tricúspide retificado	Medidas computadorizadas (em mm) e razões calculadas				
	Média	DP	Mediana	IC 95%	Spearman (Valor p)
Perímetro	117,5	13,3	116,9	112,5 - 122,4	--
Septal	32	3,7	31,6	30,6 - 33,4	--
Anterior	46,3	8,3	45,3	43,2 - 49,4	--
Posterior	39,1	8,5	39,1	36 - 42,3	--
Perímetro/SC*	64,41	6,69	65,61	61,91 - 66,91	0,5134 (0,0037)
Perímetro/ Peso do coração+	0,351	0,048	0,347	0,334 - 0,368	0,6348 (0,0002)
Septal / Perímetro	0,273	0,022	0,271	0,265 - 0,282	0,7401 (0,0001)
Anterior/Perímetro	0,395	0,058	0,396	0,373 - 0,416	0,5350 (0,0001)
Posterior/Perímetro	0,332	0,055	0,340	0,311 - 0,353	0,6564 (0,0001)
Ântero-posterior / Perímetro	0,727	0,022	0,729	0,718 - 0,735	0,9608 (0,0001)
Ântero-posterior / Septal	2,67	0,304	2,69	2,57 - 2,79	0,9608 (0,0001)

DP: desvio padrão; IC: intervalo de confiança; SC: superfície corpórea; Septal, Anterior e Posterior: segmentos septal, anterior e posterior do anel; Ântero-posterior: somatória segmento anterior e posterior do anel; \* em mm/m<sup>2</sup>; + em mm/g.

Tabela 3. Comparação entre as medidas computadorizadas feitas com o anel íntegro e retificado.

Medidas computadorizadas	Anel tricuspídeo				Test t Student (Valor p)
	íntegro		retificado		
	Média	DP	Média	DP	
Perímetro	105	12,7	117,5	13,3	0,0001
Segmento septal	30,6	3,7	32	3,7	0,003
Segmento ântero- posterior	74	9,4	85,5*	10,7	0,0001
Ântero-posterior/Septal	2,43	0,212	2,67	0,304	0,0005

\* equivale a soma dos segmentos anterior e posterior no anel retificado.

DP: desvio-padrão. Ântero-posterior / Septal: razão entre o segmento ântero-posterior e o segmento septal do anel tricuspídeo.

Os valores médios das razões calculadas com estas medidas encontram-se também na Tabela 2. Houve correlação significativa com índices de Spearman  $>0,5$  para todos os parâmetros apresentados na Tabela 2.

A proporção entre as medidas do segmento septal, anterior e posterior do anel valvar retificado foi de 1:1,45:1,22, o que equivale a uma proporção de 1:2,67 entre o segmento septal e o segmento ântero-posterior. A seqüência de testes estatísticos empregados mostrou que a relação entre as medidas do segmento septal e do segmento ântero-posterior não é linear (Figura 5).

#### Comparação entre as medidas obtidas com o anel valvar íntegro e retificado

Houve diferença estatística entre as medidas dos segmentos e do perímetro do anel valvar tricuspídeo íntegro em relação àquelas do anel valvar retificado, quando comparadas pelo teste t de Student. A razão entre o segmento ântero-posterior e o segmento septal no anel valvar íntegro (2,43) apresentou diferença estatística ( $p=0,0005$ ) quando comparada à mesma razão calculada para o anel valvar retificado (2,67) - Tabela 3.

#### DISCUSSÃO

Um viés que pode ocorrer em estudos morfológicos com órgãos de cadáveres está relacionado ao *rigor mortis*. Em experimentos com corações, esta contração muscular isquêmica pode modificar o tamanho e o formato deste órgão [10,11]. Neste estudo, para atenuar os efeitos do *rigor mortis*, adotou-se a prática de assistir à necropsia e dar início aos procedimentos imediatamente após a retirada do órgão. Como o grau de influência deste fator é dependente do intervalo de tempo após a morte, só foram incluídos no

estudo corações de cadáveres cujo óbito havia transcorrido dentro de seis horas.

Alterações no tamanho e formato do coração também ocorrem conforme o processo de fixação adotado. Eckner et al. [11], além de estudarem o *rigor mortis*, analisaram os efeitos da fixação com formol nas dimensões cardíacas. Observaram reduções destas independentemente do método adotado quando compararam com os corações sem fixação. No entanto, em relação aos anéis valvares, a menor redução, cerca de 5% a 9%, ocorreu no grupo com formolização sob pressão, seguida pela formolização com o anel retificado (6%-20%) e, por último, a formolização de corações com anel íntegro (12%-25%). Porcentuais variados de redução de dimensões valvares atribuíveis à formolização foram relatados por outros autores e em condições experimentais diferentes [12,13]. Buscando-se um estágio que mais se aproximasse da condição fisiológica, as medidas, neste estudo, foram realizadas com corações sem fixação e com distensão do VD.

A distensão do VD injetando-se água sob pressão teve dois objetivos: determinar o estado funcional das valvas tricúspides e reduzir o efeito do *rigor mortis*, permitindo que as cúspides assumissem sua posição de coaptação para obtenção das fotos. A colocação do reservatório de água a 50cm de altura da peça anatômica objetivou gerar uma condição de hipertensão (38mmHg) na câmara cardíaca em estudo e promover o fechamento da valva.

Um fato que merece reflexão está relacionado à distribuição de valvas consideradas normais porque, dentre os 67 corações examinados, apenas 30 apresentaram valvas tricúspides continentais. Entre os 37 corações excluídos, identificou-se alterações anatômicas, nas cúspides e/ou aparelho subvalvar, em apenas sete. Os outros corações, embora estivessem com as valvas sem alterações orgânicas

evidentes, não apresentavam continência valvar tricuspídea. Dessa forma, a ausência de história prévia de cardiopatia ou de morte relacionada a doenças cardíacas não pode ser considerada como indicador único de corações normais. Estes achados sinalizam para uma maior precaução quando da realização de estudos anatômicos que objetivam descrever padrões de normalidade.

Com a metodologia adotada neste estudo, o valor médio do perímetro valvar tricuspídeo, calculado para as valvas com anel íntegro, foi de  $105 \pm 12,7$ mm, e os dados da literatura mostram valores muito próximos [6-9,14]. Para as medidas realizadas com anel íntegro, considerou-se o conjunto das duas cúspides, anterior e posterior, em virtude da dificuldade de identificação precisa da comissura ântero-posterior. O valor médio do segmento ântero-posterior foi igual a  $74 \pm 9,4$ mm e do segmento septal, igual a  $30,6 \pm 3,7$ mm. Com estes valores foi possível chegar à proporção de 1:  $2,43 \pm 0,212$ , ou seja, o segmento ântero-posterior é cerca de 2,4 vezes maior que o septal.

Estes dados diferem de alguns relatos da literatura que apontam proporções menores [6,8,9,14]. No entanto, a maioria destes trabalhos foi realizada com corações formolizados [6,8,14] e uma possível explicação para esta diferença seria o maior efeito redutor da formolização nas dimensões dos segmentos anterior e posterior, pois estes possuem menos colágeno que o septal. Por outro lado, trabalhando com corações não formolizados, Andrade et al. [9] relataram valores médios que permitiram calcular a proporção de 1:2,23 entre os segmentos septal e ântero-posterior, a qual se aproxima do valor encontrado neste estudo.

Para melhor exposição do anel tricuspídeo adotou-se sua secção e retificação. Nestas condições, tornou-se possível realizar a marcação da comissura ântero-posterior e, assim, a obtenção das medidas dos três segmentos do anel valvar. Com estas marcações, os valores médios encontrados foram de  $32 \pm 3,7$ mm,  $46,3 \pm 8,3$ mm e  $39,1 \pm 8,5$ mm, respectivamente, para os segmentos septal, anterior e posterior do anel tricuspídeo.

Grande parte dos relatos encontrados na literatura sobre a anatomia da valva tricúspide foi feita com o anel retificado e após a formolização. Esta foi a metodologia adota por Silver et al. [7], em estudo consagrado por inúmeras citações. As orientações descritas por estes pesquisadores foram adotadas neste estudo para as marcações das comissuras ântero-septal, póstero-septal e ântero-posterior.

A comparação entre as medidas obtidas das fotos de anel valvar retificado e de anel íntegro foi estatisticamente diferente neste estudo. Esta diferença foi constatada tanto na comparação entre os segmentos septais ( $p=0,003$ ), quanto na comparação entre os segmentos ântero-posteriores ( $p=0,0001$ ). Para efeito de estudo estatístico, os valores médios dos segmentos anterior e posterior, obtidos com o anel retificado, foram somados. Também ocorreu diferença

significante ( $p=0,0005$ ) na comparação das razões calculadas, entre o segmento ântero-posterior e o segmento septal, obtidas com o anel valvar íntegro ( $2,43 \pm 0,212$ ) e com o anel valvar retificado ( $2,67 \pm 0,304$ ). Estes dados sugerem que a secção e a retificação do anel valvar tricuspídeo provocam mudanças nas medidas dos segmentos e alteram as relações existentes entre eles.

A utilização de fotos digitais e programas de computador para mensurações é uma prática cada vez mais freqüente em trabalhos recentes [9,14,15]. Neste estudo, foi empregado o mesmo programa de computador adotado por Hueb et al. [15], que questionaram de forma contundente o “velho” conceito de que o segmento anterior da valva mitral, por fazer parte do esqueleto fibroso do coração, possuía tamanho fixo. A confiabilidade dos dados apresentados por estes pesquisadores permitiu que suas afirmações fossem aceitas na literatura [16].

Embora a medida computadorizada seja uma metodologia bem aceita e reprodutível, durante o ato cirúrgico as medidas são feitas de forma manual. Em relação à insuficiência tricúspide funcional, embora trabalhos demonstrem que ocorre aumento do segmento septal quando há dilatação do anel valvar tricuspídeo, sabe-se que este aumento é bem menor do que aquele encontrado no segmento ântero-posterior [6,14]. Assim, quando a causa da insuficiência valvar for a dilatação do anel, a medida do segmento septal pode servir como base para a estimativa da medida ideal do segmento ântero-posterior e possibilitar a realização da valvoplastia.

A medida do segmento septal da valva tricúspide deve ser feita usando como parâmetros as comissuras ântero-septal e póstero-septal. Como no ato cirúrgico esta medida normalmente é feita de forma linear, decidiu-se neste estudo, utilizando as marcações destas comissuras presentes nas fotos dos anéis valvares íntegros, correlacionar as medidas da distância em linha reta entre elas com o tamanho do segmento septal. Assim, a partir de regressão linear, foi possível criar uma fórmula de conversão ( $R^2 = 0,9513$ ):

$$y = 0,8872 x + 1,7609$$

onde y é a distância linear e x corresponde ao tamanho do segmento septal.

Esta fórmula poderá permitir a confecção de medidores para serem utilizados no intra-operatório e que correspondam corretamente ao tamanho do segmento septal.

A preocupação com a aplicação prática destas medidas e proporções entre os segmentos do anel valvar tricuspídeo foi a maior motivação deste estudo. Sabe-se que a insuficiência tricúspide é causada, na maioria das vezes, pela dilatação do anel valvar, ou seja, insuficiência tricúspide funcional [4,12]. Esta valvopatia está freqüentemente relacionada a doenças valvares envolvendo a valva mitral e/ou a valva aórtica. A correção das valvopatias à esquerda, sem concomitante resolução da insuficiência tricúspide através de abordagem cirúrgica desta valva, tem-se mostrado



uma conduta que ocasiona maior morbi-mortalidade tardia. Isto ocorre em função da progressão da disfunção ventricular direita e elevados índices de reoperação [3].

Quanto à melhor maneira de correção da insuficiência tricúspide funcional, há um consenso sobre a superioridade da valvoplastia em relação à troca valvar [17]. No entanto, o mesmo não ocorre em relação às técnicas de valvoplastia. Há diferentes opiniões sendo possíveis técnicas sem utilização de órteses [18,19] e com utilização das mesmas sob formato de anéis, que podem ser rígidos [20,21] ou flexíveis [22,23].

Há uma tendência na literatura em aceitar o uso de órteses para a correção da dilatação do segmento ântero-posterior, como a técnica com melhor reprodutibilidade, menores complicações e maior durabilidade [24]. O que não deixa mais dúvidas é a necessidade de abordagem cirúrgica desta valva quando a mesma apresentar alterações em sua função [25]. Frater [2] relata, em editorial de uma das mais importantes revistas na área de cirurgia cardiovascular, que os cirurgiões, equivocados ao decidirem não tratar a insuficiência tricúspide, devam aceitar um número de pacientes que irão necessitar de uma cirurgia tardia, sendo esta de alta morbidade e mortalidade.

Diante do exposto, a proporção de 1:2,43 entre o segmento septal e o segmento ântero-posterior, descrita neste estudo para anéis valvares íntegros e com a valva tricúspide comprovadamente continente, pode significar uma ajuda no tratamento cirúrgico desta valva cardíaca, não menos complexa ou importante que as demais.

## CONCLUSÃO

Concluindo, pode-se afirmar que nas condições experimentais adotadas neste estudo, a secção e retificação do anel valvar tricúspideo, além de alterar as medidas dos segmentos, altera também as relações existentes entre eles. Considerou-se mais correta a metodologia aplicada ao anel valvar íntegro e, assim, as dimensões do perímetro, dos segmentos septal e ântero-posterior são:  $105 \pm 12,7\text{mm}$ ,  $74 \pm 9,4\text{mm}$  e  $30,6 \pm 3,7\text{mm}$ , respectivamente. Isto significa que o segmento septal ocupa 29,5% do anel valvar tricúspideo, enquanto o segmento ântero-posterior 70,5%, guardando entre si uma proporção de 1: 2,4.

## REFERÊNCIAS

1. Revuelta JM. The forgotten functional tricuspid insufficiency: is valve repair necessary? In My Opinion. CTSNet 2003 Jun [acesso em 16 de junho de 2003]; Disponível em: URL: <http://www.ctsnet.org/sections/innovation/valvetechnology/articles/article-9.html>
2. Frater R. Tricuspid insufficiency. J Thorac Cardiovasc Surg. 2001;122(3):427-9.
3. King RM, Schaff HV, Danielson GK, Gersh BJ, Orszulak TA, Piehler JM et al. Surgery for tricuspid regurgitation late after mitral valve replacement. Circulation. 1984;70(3pt2):1193-7.
4. Waller BF, Howard J, Fess S. Pathology of tricuspid valve stenosis and pure tricuspid regurgitation - Part III. Clin Cardiol. 1995;18(4):225-30.
5. Kirklin JW, Pacifico AD. Surgery for acquired valvular heart disease. N Engl J Med. 1973;288(4):194-9.
6. Deloche A, Guerinon J, Fabiani JN, Morillo F, Caramanian M, Carpentier A et al. Étude anatomique des valvopathies rhumatismales tricuspidiennes. Application à l'étude des différentes valvuloplasties. Ann Chir Thorac Cardiovasc. 1973;12(4):343-9.
7. Silver MD, Lam JH, Ranganathan N, Wigle ED. Morphology of the human tricuspid valve. Circulation. 1971;43(3):333-48.
8. Jatene FB, Koike MK, Monteiro R, Veronezi SC, Magalhães MHG, Jatene AD. Avaliação anatômica da valva tricúspide. Rev Bras Cir Cardiovasc. 1992;7(1):22-7.
9. Andrade NMM, Tinois E, Vieira RW, Braile DM, Petrucci Jr O, Oliveira PPM et al. Coeficientes de proporcionalidade nas valvas atrioventriculares: estudo anatômico dos segmentos valvares em indivíduos normais. Braz J Cardiovasc Surg. 2005;20(3):255-60.
10. Curti HJ, Sanches PC, Carvalhal SS. Cardiac rigor mortis. Arq Bras Cardiol. 1985;45(6):439-46.
11. Eckner FAO, Brown BW, Overll E, Glagov S. Alteration of the gross dimensions of the heart and its structures by formalin fixation. A quantitative study. Virchows Archiv Abt A Pathol Anat. 1969;346:318-29.
12. Tei C, Pilgrim JP, Shah PM, Ormiston JA, Wong M. The tricuspid valve annulus: study of size and motion in normal subjects and in patients with tricuspid regurgitation. Circulation. 1982;66(3):665-71.
13. Ubago JL, Figueroa A, Ochoteco A, Colman T, Duran RM, Duran CG. Analysis of the amount of tricuspid valve annular dilatation required to produce functional tricuspid regurgitation. Am J Cardiol. 1983;52(1):155-8.
14. Hueb AC. Análise comparativa dos anéis valvares atrioventriculares esquerdo e direito na cardiomiopatia dilatada de diferentes etiologias: um estudo anatômico [Tese de Doutorado]. São Paulo;Universidade de São Paulo;2000.
15. Hueb AC, Jatene FB, Moreira LFP, Pomerantzeff PM, Kallás E, Oliveira SA. Ventricular remodeling and mitral valve modifications in dilated cardiomyopathy: New insights from anatomic study. J Thorac Cardiovasc Surg. 2002;124(6):1216-24.

- 
16. McCarthy PM. Does the intertrigonal distance dilate? Never say never. *J Thorac Cardiovasc Surg.* 2002;124(6):1078-9.
  17. Carpentier A, Deloche A, Hanania G, Forman J, Sellier P, Piwnica A et al. Surgical management of acquired tricuspid valve disease. *J Thorac Cardiovasc Surg.* 1974;67(1):53-65.
  18. Kay JH, Maselli-Campagna G, Tsuji KK. Surgical treatment of tricuspid insufficiency. *Ann Surg.* 1965;162(1):53-8.
  19. De Vega NG. La anuloplastia selectiva, regulable y permanente. *Rev Esp Cardiol.* 1972;25(6):555-6.
  20. Carpentier A, Deloche A, Dauptain J, Soyer R, Blouneau PH, Piwnica A et al. A new reconstructive operation for correction of mitral and tricuspid insufficiency. *J Thorac Cardiovasc Surg.* 1971;61(1):1-13.
  21. Carvalho RG, Mulinari LA, Giublin PR, Mulasky JC, Silva Jr AZ; Lopes LR; et al. Emprego do anel de Gregori na posição invertida para o tratamento da insuficiência tricúspide: experiência inicial. *Rev Bras Cir Cardiovasc.* 1998;13(2):152-7.
  22. Braile DM, Ardito RV, Pinto GH, Santos JLV, Zaiantchick M, Souza DRS et al. Plástica mitral. *Rev Bras Cir Cardiovasc.* 1990;2(2):86-98.
  23. McCarthy JF, Cosgrove DM III. Tricuspid valve repair with the Cosgrove-Edwards Annuloplasty System. *Ann Thorac Surg.* 1997;64(1):267-8.
  24. McCarthy PM, Bhudia SK, Rajeswaran J, Hoercher KJ, Lytle BW, Cosgrove DM et al. Tricuspid valve repair: durability and risk factors for failure. *J Thorac Cardiovasc Surg.* 2004;127(3):674-85.
  25. Fukuda S, Song JM, Gillinov AM, McCarthy PM, Daimon M, Kongsarepong V et al. Tricuspid valve tethering predicts residual tricuspid regurgitation after tricuspid annuloplasty. *Circulation.* 2005;111(8):975-9.