

Cirurgia do arco aórtico com perfusão cerebral bilateral pelo isolamento do tronco braquiocefálico e da artéria carótida esquerda

Aortic arch surgery with bilateral cerebral perfusion by isolation of brachiocephalic trunk and left carotid artery

Valdo José CARREIRA¹, Denoel Marcelino de OLIVEIRA², Júlio Faria HONÓRIO³, Ivo Thadeu de Freitas PINHEIRO⁴, Ezequiel Moisés CHISSONDE⁵, Renato Max FARIA⁶

RBCCV 44205-952

Resumo

Objetivo: Estudar os resultados da técnica descrita por Carreira et al. com utilização de perfusão cerebral seletiva bilateral (PCSAB) pelo isolamento do tronco braquiocefálico e artéria carótida esquerda.

Métodos: Quinze pacientes foram operados consecutivamente entre de junho de 2005 e setembro de 2007. Os dados foram analisados por programa informatizado Epi Info e significância estatística com $p < 0,05$.

Resultados: No grupo analisado, 53,3% dos pacientes eram do sexo masculino e a idade média era de $59,86 \pm 15,4$ anos. Com relação à doença de base, 60% dos pacientes apresentavam dissecação aguda do tipo A, 6,7% tipo B e 33,3% aneurisma da aorta e arco. O tempo médio de CEC e de anoxia foi de $177,6 \pm 39,4$ e $135,9 \pm 34,0$ minutos, respectivamente. Nesse grupo, 86,7% dos pacientes não

foram submetidos a parada circulatória total, com tempo médio de PCSA unilateral e bilateral de $10,9 \pm 2,0$ e $57,2 \pm 21,2$ minutos, respectivamente. A temperatura média da hipotermia foi de $23,0 \pm 2,9^\circ\text{C}$. A artéria subclávia esquerda foi ligada em dois (13,3%) pacientes, e nove (60%) foram submetidos a anastomoses proximal e distal com tubos separados. Utilizou-se endoprótese vascular na aorta descendente em quatro (26,7%) pacientes. Três (20%) pacientes morreram, todos do subgrupo de dissecação aguda. Nenhum dos sobreviventes apresentou seqüelas neurológicas, com média de acompanhamento tardio de $11,7 \pm 9,6$ meses. Nenhum dos fatores estudados apresentou relação estatisticamente significativa com a mortalidade ($p > 0,05$).

Conclusão: A técnica de PCSAB é reprodutível e apresenta resultados semelhantes aos da literatura mundial. A excelente evolução neurológica e o fácil controle de

1. Especialista pela SBCCV; Chefe do Serviço de Cirurgia Cardiovascular do Hospital Barra D'or e Casa de Saúde São José.
2. Mestre em cirurgia cardiovascular; cirurgião da Rede D'or de Hospitais, Casa de Saúde São José e Instituto Nacional de Cardiologia Laranjeiras.
3. Especialista pela SBCCV; cirurgião da Rede D'or de Hospitais, Casa de Saúde São José.
4. Especialista da Sociedade Brasileira de Anestesiologia; anesthesiologista da Rede D'or de Hospitais e Casa de Saúde São José.
5. Médico Residente em Cirurgia Cardiovascular.
6. Estudante de Medicina.

Trabalho realizado na Rede D'or de Hospitais, Casa de Saúde São José, Hospital Samaritano, Rio de Janeiro, RJ, Brasil.

Endereço para correspondência: Valdo José Carreira.
Av. Canal de Marapendi, 2915/102 bloco 3 - Barra da Tijuca - Rio de Janeiro - RJ - Brasil - CEP: 22631-050.
E-mail: vcarreira@cardiol.br

Artigo recebido em 11 de novembro de 2007
Artigo aprovado em 10 de março de 2008

sangramentos nas linhas de sutura podem ter contribuído com os resultados obtidos.

Descritores: Procedimentos cirúrgicos cardíacos. Hipotermia. Aorta torácica/cirurgia. Aneurisma aórtico. Tronco braquiocefálico. Artérias carótidas.

Abstract

Objective: To evaluate the results of a technique described by Carreira et al. using bilateral antegrade selective cerebral perfusion by isolating the brachiocephalic trunk and the left carotid artery.

Methods: Fifteen patients were operated between June 2005 and September 2007. Data analysis were performed using Epi Info and statistical significance was set at $p < 0.05$.

Results: Of the 15 patients, 53.3% were male; mean age was 59.86 ± 15.4 years; 60% presented with type A acute aortic dissection; 6.7% type B; and 33.3% aneurysm of aorta and arch. Mean CPB and aortic clamping time was 177.6 ± 39.4

and 135.9 ± 34.0 minutes, respectively. In this group, 86.7% were not submitted to total circulatory arrest, with mean unilateral and bilateral selective cerebral perfusion time of 10.9 ± 2.0 and 57.2 ± 21.2 minutes, respectively. Mean hypothermic temperature was $23.0 \pm 2.9^\circ\text{C}$. Two had left subclavian artery ligation, 60% used separated aortic grafts, and four used aortic endoprosthesis. Three (20%) patients died, all of them in the acute aortic dissection group. There were no neurological complications. The mean follow up time was 11.7 ± 9.6 months. Regarding mortality, none of the parameters were statistically significant ($p > 0.05$).

Conclusion: The technique of bilateral selective cerebral perfusion described by Carreira et al. can be performed by others and presents similar results to the international literature. The excellent neurological outcome and easy bleeding control on surgical sutures lines are the major advantages of this new procedure.

Descriptors: Cardiac surgical procedures. Hypothermia. Thoracic aorta/surgery. Aortic aneurysm. Brachiocephalic trunk. Carotid arteries.

INTRODUÇÃO

As cirurgias que envolvem o arco aórtico ainda apresentam altos índices de complicações neurológicas e hemorrágicas. Essas complicações são relacionadas principalmente com a complexidade das correções cirúrgicas e com a utilização de hipotermia profunda com parada circulatória total.

A parada circulatória com hipotermia profunda, com temperatura variando entre $15-18^\circ\text{C}$, é usada isoladamente ou em conjunto com técnicas de perfusão cerebral para a proteção intra-operatória do sistema nervoso central [1]. Várias técnicas, incluindo hipotermia profunda com parada circulatória total (HPPCT) [2-4], perfusão cerebral seletiva anterógrada unilateral ou bilateral (PCSA) [5-7] e perfusão cerebral retrógrada (PCR) através da veia cava superior [8-10], têm sido utilizadas para proteger o sistema nervoso central. Cada uma dessas técnicas apresenta vantagens e desvantagens e suas diferentes formas de canulação foram recentemente revisadas por Dias et al. [11].

Coselli et al. [12] descreveram que pacientes que utilizaram a HPPCT tiveram menor taxa de mortalidade (7,9%) e de acidente vascular encefálico (AVE) (2,4%) se comparados aos pacientes que não utilizaram hipotermia profunda durante a parada circulatória (mortalidade 14,8% e AVE 6,5%). Safi et al. [13] demonstraram que o uso da HPPCT tem efeito protetor para AVE (3%) comparado à não-utilização dessa estratégia (9%).

Okita et al. [14] realizaram um estudo prospectivo, de proteção cerebral em cirurgias do arco aórtico, comparando HPPCT e PCR com PCSA e demonstraram que ambos os métodos de proteção cerebral resultaram em taxas aceitáveis

de morbidade e de mortalidade. Entretanto, a prevalência de disfunção cerebral transitória foi significativamente maior nos pacientes com PCR.

A maior vantagem da perfusão cerebral seletiva (PCS) está na possibilidade de se reparar o arco aórtico por um maior tempo, uma vez que o cérebro estará sendo perfundido. Entretanto, algumas críticas a este método são salientadas, como embolia originada na canulação, 4,8% durante o pinçamento e 0,6% durante a perfusão cerebral seletiva, e devido à variação anatômica do fluxo sanguíneo intracraniano. Utilizando PCS em 60 pacientes com aneurisma do arco aórtico, Ohmi et al. [15] relataram maior prevalência de AVE pós-operatório nos pacientes com arteriopatía obstrutiva, especialmente nos casos de emergência nos quais a circulação cerebral é desconhecida.

Merkkola et al. [16] realizaram estudo anatômico para avaliar a perfusão cerebral e distribuição uniforme de fluxo para ambos os hemisférios cerebrais através do polígono de Willis, em pacientes que receberam canulação da artéria axilar direita. Os resultados mostraram que 22% das artérias comunicantes anteriores e 46% das posteriores esquerdas não existiam. Nessa população, a perfusão para o hemisfério esquerdo pode ter sido insuficiente em 14% a 17% dos pacientes.

Muitos grupos têm mostrado bons resultados com variados tipos de perfusão cerebral bilateral. Bachet et al. [17] utilizaram canulação carotídea bilateral e perfusão com sangue resfriado até $6-12^\circ\text{C}$, enquanto a temperatura corporal foi mantida em hipotermia moderada ($25-28^\circ\text{C}$). Para realizar o reparo distal aberto (*open distal*), a circulação extracorpórea é interrompida, enquanto a perfusão carotídea é mantida

(250ml/min a 350ml/min). Kazui et al. [18] descreveram uma técnica para PCSA bilateral, usando a canulação do tronco braquiocefálico (TBC) e da artéria carótida comum esquerda com uma cânula 15Fr de perfusão retrógrada do seio coronariano com balonete manualmente inflável. Kurisu et al. [19] usaram PCSA por meio de enxertos vasculares anastomosados nas artérias axilares bilateralmente e um cateter de perfusão colocado diretamente na artéria carótida esquerda. Minatoya et al. [20] relataram o uso de PCSA para proteção cerebral na reconstrução do arco com uso de perfusão independente dos vasos da base pelo uso de enxertos quadrifurcados. Spielvogel et al. [21] descreveram a utilização de enxerto trifurcado para anastomoses separadas dos vasos da base, porém a canulação para circulação extracorpórea era realizada pela artéria axilar direita e hipotermia profunda até 15°C. Recentemente, esse mesmo grupo relatou os resultados em 150 pacientes operados, com mortalidade de 4,6% e AVC permanente de 4% [22].

Todos esses grupos mostraram bons resultados, porém com abordagens complexas para se conseguir perfusão cerebral bilateral e, alguns deles, necessitando de períodos sem fluxo sanguíneo cerebral. A técnica anteriormente descrita por Carreira et al. [23] permite realizar o preparo para PCSA bilateral de modo mais rápido, sem parada do fluxo cerebral, utilização de níveis mais altos de temperatura durante a hipotermia, além de permitir correção de possíveis sangramentos cirúrgicos de modo mais fácil. No presente estudo, objetivamos avaliar os resultados da cirurgia no arco aórtico utilizando a técnica citada anteriormente.

MÉTODOS

Foram avaliados os dados demográficos, clínicos, operatórios e pós-operatórios de 15 pacientes operados consecutivamente, entre junho de 2005 e setembro de 2007. A pesquisa foi aprovada pela Comissão de Ética em Pesquisa das instituições participantes.

Esses pacientes apresentavam doenças da aorta com comprometimento do arco aórtico e foram operados com uso de perfusão cerebral seletiva bilateral pelo isolamento do tronco braquiocefálico e carótida esquerda pela técnica anteriormente [23].

Os dados foram analisados por programa informatizado Epi Info 6.02 e diferença estatística foi considerada quando $p < 0,05$.

Técnica operatória

Empregou-se esternotomia mediana para o acesso ao coração e grandes vasos, seguida da dissecação da aorta e das artérias supra-aórticas. Um “clamp” curvo foi posicionado no TBE (Figura 1A) e um enxerto vascular de 10mm a 12mm anastomosado (tubo I), utilizando-se sutura contínua com polipropileno 5-00 (Figura 1B).

Uma cânula arterial foi posicionada no enxerto vascular próximo à anastomose (Figura 1B). Detalhes da canulação venosa dependiam dos procedimentos associados realizados. A circulação extracorpórea foi iniciada, resfriando-se o paciente a uma temperatura nasofaríngea entre 22°C e 25°C. Posicionava-se um “clamp” vascular na aorta ascendente, antes de iniciar a retroperfusão de cardioplegia sanguínea através do seio coronariano. O resfriamento foi mantido enquanto realizava-se o tratamento cirúrgico da valva aórtica e confecção de anastomose proximal com enxerto tubular.

Após o tratamento proximal e resfriamento do paciente, um “clamp” vascular foi posicionado no TBE (Figura 1C), permitindo a perfusão cerebral seletiva unilateral. A perfusão corpórea foi interrompida, mantendo apenas fluxo cerebral de 300ml/min a 500 ml/min pela artéria carótida direita, ajustando o fluxo para obtenção de pressão na artéria radial direita entre 50mmHg e 70mmHg. O sangue foi perfundido para o TBE, utilizando-se a bomba de rolete da máquina de circulação extracorpórea ou bomba centrífuga, com uma temperatura entre 20°C e 25°C.

A aorta foi seccionada após a interrupção da perfusão sistêmica, deixando tecido aórtico suficiente para o isolamento do TBE e carótida esquerda (Figura 1D). A artéria subclávia esquerda foi deixada junto à aorta descendente.

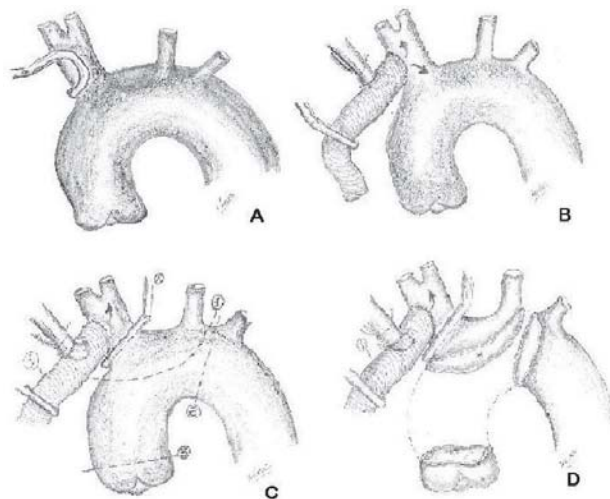


Fig. 1 – A: Posicionamento de “clamp” lateral no tronco braquiocefálico; B: Anastomose de tubo de Dacron 10 ou 12 mm (tubo I) no tronco braquiocefálico. Implante de cânula arterial no tubo I para início da circulação extracorpórea; C: Posicionamento de “clamp” no tronco braquiocefálico permitindo perfusão cerebral anterógrada durante para circulação; D: Ressecção da aorta deixando-se a artéria subclávia esquerda na porção distal. Deixa-se um retalho de aorta para se realizar a confecção do isolamento do tronco braquiocefálico e artéria carótida esquerda

O isolamento do TBE e da carótida esquerda foi completado pelo fechamento do “flap” aórtico, usando sutura contínua com polipropileno 5-00 ou 4-00 (Figura 2A). A perfusão cerebral bilateral foi mantida após a remoção do “clamp” do TBE. A PCSA bilateral foi mantida com fluxo de 500ml/min a 1000 ml/min, com temperatura de 20°C a 25°C.

A porção distal da aorta foi seccionada e preparada para receber a prótese tubular de Dacron (tubo II). A artéria subclávia esquerda pode ser ligada para facilitar a anastomose distal quando existe lesão significativa da mesma. A anastomose distal pode ser realizada após o implante de endoprótese aórtica, quando o mesmo se fizer necessário. Restauração da perfusão corpórea foi realizada logo após o término da anastomose distal com polipropileno 4-00 (Figura 2B). A artéria subclávia esquerda foi mantida junto à anastomose distal. Após o término da anastomose distal, uma cânula arterial foi colocada na prótese aórtica, sendo infundido sangue a uma temperatura de 25°C. Um “clamp” foi colocado na prótese aórtica e a perfusão corporal reiniciada (Figura 2B). O reaquecimento do paciente (3°C a cada 10 minutos) foi iniciado durante esse período.

Após completar a anastomose proximal e distal da aorta, a prótese vascular (tubo I) foi anastomosada no tubo aórtico (tubo II) com uma sutura contínua de polipropileno 5-00, usando um “clamp” lateral no enxerto aórtico (Figura 2C).

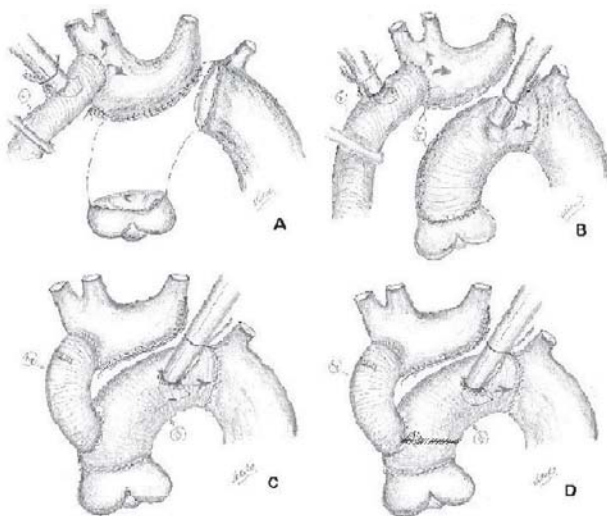


Fig. 2 – A: Fechamento do retalho com sutura contínua com polipropileno 4-00. Retirada do “clamp” do tronco braquiocefálico que permite perfusão cerebral anterógrada bilateral; B: Implante do tubo II na aorta distal e posicionamento de cânula arterial para início da perfusão e reaquecimento corpóreo; C: Implante do tubo I no tubo II e retirada da cânula arterial do tubo da perfusão cerebral anterógrada (tubo I); D: Detalhe da anastomose entre os tubos I e II quando são utilizados dois tubos de Dacron para troca da aorta

A cânula colocada no enxerto do TBC (tubo I) foi removida, deixando a perfusão apenas pela cânula colocada na prótese aórtica (tubo II). O reaquecimento foi mantido até se alcançar uma temperatura nasofaríngea de 36°C.

As anastomoses proximal e distal da aorta podem ser realizadas com próteses separadas. Nesses casos, a anastomose entre os tubos I e II foi realizada na junção da união dos tubos aórticos (Figura 2D).

RESULTADOS

Dos pacientes operados, 53,3% eram do sexo masculino. A idade variou de 18 a 81 anos com média de 59,86±15,4 e mediana de 63 anos. Quatro (26,6%) pacientes apresentavam idade superior a 65 anos, porém esse fator não teve associação estatística com mortalidade ($p>0,05$).

Com relação à doença de base, nove (60%) pacientes apresentavam dissecção aguda da aorta do tipo I de DeBakey e um (6,7%) do tipo IIIb com dissecção retrógrada para o arco e aorta ascendente. Cinco (33,3%) pacientes apresentavam aneurisma da aorta ascendente com comprometimento do arco aórtico. Um paciente com aneurisma de aorta ascendente apresentava síndrome de Marfan e um exibiu formação aneurismática devido à disfunção valvar aórtica. Um paciente apresentava operações prévias em decorrência de disfunção valvar mitral e aórtica.

O tempo de circulação extracorpórea variou de 120 a 240 minutos, com média de 177,6±39,4 e mediana de 168 minutos. Dois (13,3%) pacientes foram submetidos a período de parada circulatória total devido a necessidades técnicas, com tempos de 20 e 22 minutos de duração. Todos os outros pacientes (86,7%) foram submetidos a perfusão cerebral seletiva unilateral para isolamento do tronco braquiocefálico e da artéria carótida esquerda, não sofrendo período de parada circulatória total. O tempo de perfusão cerebral seletiva unilateral variou de 9 a 15 minutos, com média de 10,9±2,0 e mediana de 10 minutos. O tempo de perfusão cerebral seletiva bilateral variou de 33 a 113 minutos, com média de 57,2±21,2 e mediana de 50 minutos. O tempo de anoxia miocárdica variou de 81 a 190 minutos, com média de 135,9±34,0 e mediana de 137 minutos. A temperatura mínima imposta aos pacientes durante a hipotermia variou de 17,9 a 25,3°C, com média de 23,0±2,9°C e mediana de 24,7°C.

Os principais dados demográficos e cirúrgicos encontram-se na Tabela 1.

Com relação à técnica cirúrgica, dois (13,3%) pacientes foram submetidos a procedimentos associados, além da cirurgia na aorta e valva aórtica. A preservação da valva aórtica com plastia valvar foi realizada em 13 (86,7%) pacientes. A artéria subclávia esquerda foi ligada em dois (13,3%) pacientes, e nove (60%) foram submetidos a

anastomoses proximal e distal com tubos separados. A anastomose proximal foi realizada com tubo de Dacron de 28 mm em nove (60%) pacientes, de 30 mm em quatro (26,7%) doentes, e de 32 mm em um (6,7%). A anastomose distal foi realizada com tubo de Dacron de 26 mm em sete (46,7%) pacientes, de 28mm em quatro (26,7%), de 30 mm em três (20%), e de 32 mm em um (6,7%). Utilizou-se endoprótese vascular na aorta descendente em quatro (26,7%) pacientes.

Tabela 1. Descrição dos dados clínicos e cirúrgicos dos pacientes operados.

Dados clínicos	Valor absoluto	Percentual
Sexo (masculino)	8	53,3%
Hipertensão	11	73,3%
Diabetes Melitus	1	6,6%
Histórico familiar DAC	3	20%
Tabagismo	2	13,3%
Dislipidemia	2	13,3%
Reoperação	1	6,6%
Marfan	1	6,6%
Febre Reumática	1	6,6%
Colagenose	1	6,6%
Dissecção Aguda Tipo A	9	60%
Dissecção Aguda Tipo B	1	6,6%
Aneurisma envolvendo arco	5	33,3%
Dados cirúrgicos	Média	Desvio Padrão
Idade (anos)	59,86 anos	5,4 anos
CEC	177,6 min	39,4 min
Anóxia miocárdica	135,9 min	34,0 min
Perfusão Seletiva Unilateral	10,9 min	2,0 min
Perfusão Seletiva Bilateral	57,2 min	21,2 min
Temperatura mínima	23 °C	2,9 °C
Follow up	11,7 meses	9,6 meses

A mortalidade hospitalar, nesse grupo estudado, foi de 20% (três pacientes). Um paciente faleceu devido à trombose da falsa luz, com obliteração da irrigação de vasos abdominais que provinham da mesma. Os outros dois óbitos foram devidos à falência multiorgânica por complicações abdominais da própria dissecção. Nenhum dos óbitos esteve relacionado a complicações da técnica operatória ou a sangramento cirúrgico. Todos os três óbitos ocorreram no grupo dos dez pacientes operados de dissecção aguda da aorta, com taxa de 30% nesse subgrupo. No grupo dos cinco pacientes operados por aneurisma de aorta ascendente com comprometimento do arco aórtico, não ocorreu nenhum óbito.

Quando analisamos os fatores demográficos, clínicos e cirúrgicos relacionados com a mortalidade, observamos que dois (28,5%) óbitos ocorreram no grupo de pacientes do

sexo feminino, contra um (12,5%) no sexo masculino, sem diferença estatisticamente significativa entre os mesmos, $p > 0,05$. Um (6,7%) óbito ocorreu em pacientes acima de 70 anos de idade, sem diferença estatística com o grupo de pacientes com idade inferior. Todos os óbitos ocorreram no grupo de pacientes com dissecção aguda da aorta (30%), porém não houve diferença estatisticamente significativa se comparada ao restante do grupo, $p > 0,05$.

A mortalidade não se relacionou com o tempo de circulação extracorpórea nem com o tempo de anoxia do miocárdio. Os tempos de perfusão cerebral seletiva unilateral e bilateral não tiveram relação estatisticamente significativa com a mortalidade. Utilização de temperatura mínima abaixo de 20°C, durante a hipotermia profunda, não esteve relacionada com a mortalidade. A ligadura da artéria subclávia esquerda, assim como a confecção das anastomoses proximal e distal com tubos separados ou único, não apresentou relação estatística com mortalidade, $p > 0,05$. Dos quatro pacientes submetidos ao implante de endoprótese vascular na aorta descendente, dois (50%) foram a óbito, porém esse grupo de pacientes não apresentou diferença estatisticamente significativa de mortalidade quando comparado ao grupo que não recebeu esse dispositivo.

Do ponto de vista neurológico, todos os pacientes que sobreviveram evoluíram sem nenhum tipo de seqüelas no pós-operatório imediato e tardio. O tempo médio de acompanhamento variou de um a 29 meses, com média de $11,7 \pm 9,6$ e mediana de 10 meses. Todos os pacientes que sobreviveram encontram-se vivos e em acompanhamento. Nas Figuras 3 e 4, observa-se uma angiotomografia de acompanhamento de 12 meses após a cirurgia.

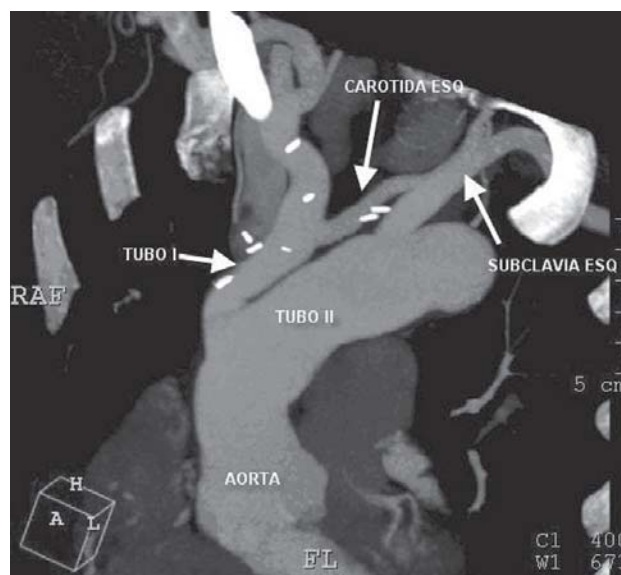


Fig. 3 - Estudo angiotomográfico de 1 ano de pós-operatório de paciente tratado com a técnica descrita

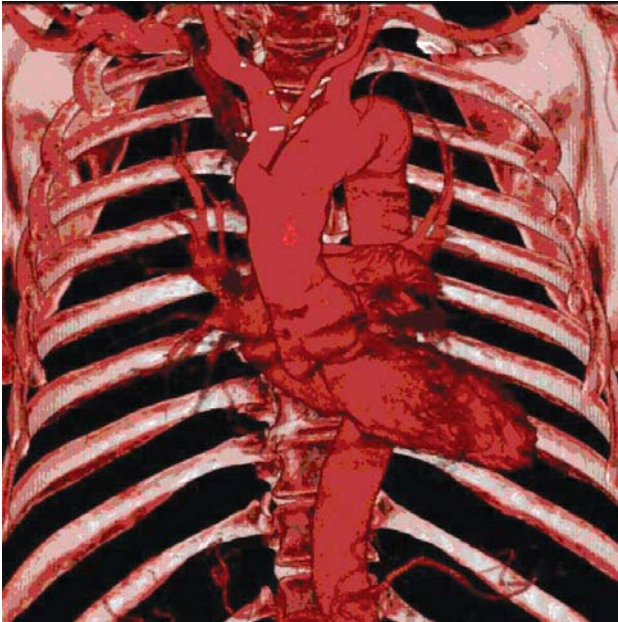

Fig. 4 - Estudo angiotomográfico de 1 ano de pós-operatório de paciente tratado com a técnica descrita

DISCUSSÃO

A hipotermia profunda com parada circulatória total foi um avanço indiscutível para o tratamento das doenças que acometem o arco aórtico, como relatado por Svensson et al. [3]. Mesmo assim, as complicações neurológicas (AVE) continuavam a ser um importante determinante de morbidade [2]. Uma das vantagens da técnica de perfusão cerebral bilateral descrita nesse trabalho se encontra na possibilidade de tratamento do arco aórtico sem nenhum período de parada circulatória total.

Com a introdução da perfusão cerebral retrógrada por Ueda et al. [8], houve um incremento na proteção oferecida ao sistema nervoso central, mesmo assim as complicações neurológicas ainda eram importantes, o que estimulou a necessidade de perfusão do cérebro de forma anterógrada. O dados relatados por Merkkola et al. [16] são importantes na compreensão de que os hemisférios cerebrais podem não apresentar conexão vascular em até 14% a 17% dos pacientes, impondo a necessidade de realização de perfusão cerebral seletiva bilateral.

Kazui et al. [18] desenvolveram uma técnica para perfusão bilateral com a utilização de cânulas com balonetes infláveis. Kazui [24] advoga que, nas cirurgias com tempo superior a 30 minutos de perfusão cerebral seletiva ou troca do arco aórtico, a perfusão bilateral é o método de escolha para adequada proteção neurológica. Kuriso et al. [19]

descreveram a utilização de perfusão cerebral bilateral através da canulação de ambas artérias axilares e introdução de cateter na artéria carótida esquerda, impondo uma grande complexidade e manipulação cirúrgica ao procedimento. Griep et al. [25] descreveram a utilização de perfusão cerebral bilateral através do implante de um tubo de Dacron no bloco da origem dos vasos braquiocefálicos, sendo posteriormente anastomosado no tubo que substitui a aorta ascendente. Nesse caso, o sítio de canulação é a artéria axilar direita e os pacientes são submetidos a hipotermia profunda entre 11°C e 14°C.

Spielvogel et al. [21] descreveram, em 2002, que a utilização de prótese trifurcada com anastomoses isoladas dos vasos braquiocefálicos seria mais adequada para os pacientes com aneurismas ateroscleróticos. Essa técnica permite PCSA bilateral, porém a perfusão é mantida via artéria axilar direita, o tempo de PCSA unilateral médio foi de 30±6 minutos e a hipotermia foi mantida entre 11°C e 14°C. Em 2007, Spielvogel et al. [22] publicaram os resultados dessa técnica em 150 pacientes, com mortalidade hospitalar de 4% e AVE permanente em 4,6%.

A técnica relatada nesse artigo possibilita a realização da PCSA bilateral sem a necessidade de incisões adicionais na região axilar, subclávia ou cervical para o sítio de canulação. Além disso, tem a vantagem de não envolver a manutenção controlada de cânulas ou cateteres para garantir a perfusão das artérias carótidas, como descrito por Kazui et al. [18]. A temperatura mínima da hipotermia pode ser mais alta, uma vez que o tempo médio de PCSA unilateral é curto, 10,9±2,0 minutos. Mesmo com um pequeno número de pacientes, não houve mortalidade no subgrupo de aneurismas e o índice de AVE permanente foi zero.

O distanciamento entre o tubo do isolamento do tronco braquiocefálico e a artéria subclávia esquerda permite o implante de endoprótese aórtica posteriormente, sem comprometer o fluxo do tubo do isolamento braquiocefálico e da artéria carótida esquerda. Um paciente foi submetido tardiamente ao implante de endoprótese, a qual recobriu a artéria subclávia esquerda, sendo posicionada ao nível da aorta ascendente sem afetar o fluxo sanguíneo cerebral.

Recentemente, Pacini et al. [26] relataram bons resultados utilizando hipotermia com temperaturas nasofaríngeas superiores a 25°C, com resultados neurológicos semelhantes ao grupo de pacientes submetidos a hipotermia abaixo de 25°C. Touati et al. [27] publicaram os resultados da cirurgia envolvendo o arco aórtico utilizando circulação extracorpórea em normotermia e sem parada circulatória em 29 pacientes, com mortalidade de 6,9% e seqüela neurológica de 3,4%. A técnica do isolamento também permite a manutenção da temperatura corporal em níveis mais altos. Resfria-se o paciente apenas até 25°C, enquanto o cérebro é bem protegido por PCSA bilateral a uma temperatura de 20°C a 25°C. Esse fator permite

o reaquecimento mais rápido com período de circulação extracorpórea mais curta, em função da temperatura corporal ser mantida elevada, como relatado por Carreira et al. [23]. A utilização de temperaturas mais altas pode diminuir os efeitos lesivos impostos pela hipotermia, relatados por Griep et al. [4] e contribuir grandemente para evitar alterações de discrasia sanguínea, inflamação imposta pela circulação extracorpórea, além de diminuir o tempo de reaquecimento do paciente.

Spielvogel et al. [22] utilizaram próteses trifurcadas com anastomoses separadas nos vasos braquiocefálicos. A técnica de utilização da prótese trifurcada permite boa visualização das anastomoses para correção de eventuais sangramentos nas linhas de suturas. Nesse grupo de 150 pacientes, 4,7% necessitaram de revisão cirúrgica devido a sangramento aumentado. No grupo de pacientes do presente estudo, não houve caso de sangramento que necessitasse de revisão de hemostasia. Provavelmente, a disposição de ambas as próteses vasculares permitiu a correção mais fácil de possíveis sangramentos, especialmente na porção posterior da anastomose distal devido a excelente visualização das anastomoses.

Os resultados de mortalidade do grupo estudado estão compatíveis com os apresentados por grupos internacionais. Hagan et al. [28] relataram, no Registro Internacional de Dissecção Aguda de Aorta (IRAD), uma mortalidade hospitalar de 26% para o tratamento cirúrgico da dissecção aguda da aorta tipo A de Stanford. A mortalidade geral para o IRAD foi de 27,4%, compatível com os resultados do presente estudo. O grupo que foi submetido a cirurgia de aneurisma de aorta ascendente e arco aórtico não apresentou nenhum óbito.

A ausência de alteração neurológica nesses pacientes estudados demonstra que a utilização de PCSA bilateral é bastante efetiva na preservação neurológica durante cirurgia do arco aórtico.

Apesar de outras técnicas já terem sido descritas para o reparo do arco aórtico, inclusive em periódicos nacionais por Reis Filho et al. [29] e por Souza et al. [30], acreditamos que a técnica descrita por Carreira et al. é original, apresenta sítio de canulação na mesma incisão [23], usa hipotermia com temperaturas mais altas e permite perfusão cerebral sem nenhum período de interrupção do fluxo cerebral.

CONCLUSÃO

O presente estudo demonstra que a utilização da técnica de isolamento do tronco braquiocefálico e artéria carótida esquerda pela técnica descrita por Carreira et al. é segura e apresenta resultados comparáveis aos da literatura mundial.

A possibilidade de se realizar hipotermia com níveis de temperatura mais altos e a facilidade na revisão das suturas podem ter influenciado os resultados cirúrgicos obtidos.

Os resultados neurológicos com a utilização de perfusão cerebral seletiva anterógrada e bilateral e a possibilidade de não se realizar parada hipotérmica total em nenhum período da cirurgia pode ter influenciado positivamente os resultados neurológicos.

REFERÊNCIAS

1. Mujsce DJ, Towfighi J, Yager JY, Vannucci RC. Neuropathologic aspects of hypothermic circulatory arrest in newborn dogs. *Acta Neuropathol.* 1993;85(2):190-8.
2. Ergin MA, Galla JD, Lansman L, Quintana C, Bodian C, Griep RB. Hypothermic circulatory arrest in operations on the thoracic aorta. Determinants of operative mortality and neurologic outcome. *J Thorac Cardiovasc Surg.* 1994;107(3):788-99.
3. Svensson LG, Crawford ES, Hess KR, Coselli JS, Raskin S, Shenag SA, et al. Deep hypothermia with circulatory arrest. Determinants of stroke and early mortality in 656 patients. *J Thorac Cardiovasc Surg.* 1993;106(1):19-31.
4. Griep RB, Ergin MA, Lansman SL, Galla JD, Pogo G. The physiology of hypothermic circulatory arrest. *Semin Thorac Cardiovasc Surg.* 1991;3(3):188-93.
5. Kazui T, Kimura N, Yamada O, Komatsu S. Surgical outcome of aortic arch aneurysms using selective cerebral perfusion. *Ann Thorac Surg.* 1994;57(4):904-11.
6. Kazui T, Kimura N, Komatsu S. Surgical treatment of aortic arch aneurysms using selective cerebral perfusion. Experience with 100 patients. *Eur J Cardiothorac Surg.* 1995;9(9):491-5.
7. Dossche KM, Schepens MA, Morshuis WJ, Muysoms FE, Langemeijer JJ, Vermeulen FE. Antegrade selective cerebral perfusion in operations on the proximal thoracic aorta. *Ann Thorac Surg.* 1999;67(6):1904-10.
8. Ueda Y, Miki S, Kusuhara K, Okita Y, Tahata T, Yamanaka K. Surgical treatment of aneurysm or dissection involving the ascending aorta and aortic arch utilizing circulatory arrest and retrograde cerebral perfusion. *J Cardiovasc Surg.* 1990;31(5):553-8.
9. Usui A, Abe T, Murase M. Early clinical results of retrograde cerebral perfusion for aortic arch operations in Japan. *Ann Thorac Surg.* 1996;62(1):94-104.

10. Ueda Y, Okita Y, Aomi S, Koyanagi H, Takamoto S. Retrograde cerebral perfusion for aortic arch surgery: analysis of risk factors. *Ann Thorac Surg.* 1999;67(6):1879-82.
11. Dias RR, Silva IA, Fiorelli AI, Stolf NAG. Proteção cerebral: sítios de canulação arterial e vias de perfusão do cérebro. *Rev Bras Cir Cardiovasc.* 2007;22(2):235-40.
12. Coselli JS, LeMaire SA. Experience with retrograde cerebral perfusion during proximal aortic surgery in 290 patients. *J Card Surg.* 1997;12(2 Suppl):322-5.
13. Safi HJ, Letsou GV, Iliopoulos DC, Subramaniam MH, Miller CC 3rd, Hassoun H, et al. Impact of retrograde cerebral perfusion on ascending aortic and arch aneurysm repair. *Ann Thorac Surg.* 1997;63(6):1601-7.
14. Okita Y, Minatoya K, Tagusari O, Ando M, Nagatsuka K, Kitamura S. Prospective comparative study of brain protection in total aortic arch replacement: deep hypothermic circulatory arrest with retrograde cerebral perfusion or selective antegrade cerebral perfusion. *Ann Thorac Surg.* 2001;72(1):72-9.
15. Ohmi M, Tabayashi K, Hata M, Yokoyama H, Sadahiro M, Saito H. Brain damage after aortic arch repair using selective cerebral perfusion. *Ann Thorac Surg.* 1998;66(4):1250-3.
16. Merkkola P, Tulla H, Ronkainen A, Soppi V, Oksala A, Koivisto T, et al. Incomplete circle of Willis and right axillary artery perfusion. *Ann Thorac Surg.* 2006;82(1):74-9.
17. Bachet J, Guilmet D, Goudot B, Termignon JL, Teodori G, Dreyfus G, et al. Cold cerebroproplegia. A new technique of cerebral protection during operations on the transverse aortic arch. *J Thorac Cardiovasc Surg.* 1991;102(1):85-94.
18. Kazui T, Inoue N, Yamada O, Komatsu S. Selective cerebral perfusion during operation for aneurysms of the aortic arch: a reassessment. *Ann Thorac Surg.* 1992;53(1):109-14.
19. Kurisu K, Ochiai Y, Hisahara M, Tanaka K, Onzuka T, Tominaga R. Bilateral axillary arterial perfusion in surgery on thoracic aorta. *Asian Cardiovasc Thorac Ann.* 2006;14(2):145-9.
20. Minatoya K, Ogino H, Matsuda H, Sasaki H, Yagihara T, Kitamura S. Surgical management of distal arch aneurysm: another approach with improved results. *Ann Thorac Surg.* 2006;81(4):1353-7.
21. Spielvogel D, Strauch JT, Minanov OP, Lansman SL, Griep RB. Aortic arch replacement using a trifurcated graft and selective cerebral antegrade perfusion. *Ann Thorac Surg.* 2002;74(5):S1810-4.
22. Spielvogel D, Etz CD, Silovitz D, Lansman SL, Griep RB. Aortic arch replacement with a trifurcated graft. *Ann Thorac Surg.* 2007;83(2):S791-5.
23. Carreira VJ, de Oliveira DM, Pinheiro AP, Magalhães JFD, Pinheiro ITF, Albuquerque DC, et al. Técnica de Carreira: uma nova técnica para cirurgia do arco aórtico com perfusão cerebral seletiva anterógrada e bilateral através do isolamento do tronco braquiocefálico e carótida esquerda. *Revista SOCERJ.* 2006;19(4):469-73.
24. Kazui T. Which is more appropriate as a cerebral protection method: unilateral or bilateral perfusion? *Eur J Cardiothorac Surg.* 2006;29(6):1039-40.
25. Griep RB, Ergin MA. Aneurysms of the aortic arch. In: Edmunds Jr LH, ed. *Cardiac surgery in the adult.* New York:McGraw-Hill;1997. p.1209.
26. Pacini D, Leone A, Di Marco L, Marsilli D, Sobaih F, Turci S, et al. Antegrade selective cerebral perfusion in thoracic aorta surgery: safety of moderate hypothermia. *Eur J Cardiothorac Surg.* 2007;31(4):618-22.
27. Touati GD, Marticho P, Farag M, Carmi D, Szymanski C, Barry M, et al. Totally normothermic aortic arch replacement without circulatory arrest. *Eur J Cardiothorac Surg.* 2007;32(2):263-8.
28. Hagan PG, Nienaber CA, Isselbacher EM, Bruckman D, Karavite DJ, Russman PL, et al. The international Registry of Acute Aortic Dissection (IRAD). New insights into an old disease. *JAMA.* 2000;283(7):897-903.
29. Reis Filho FAR, Lima LCM, Silveira EL, Bernardes RC. Substituição do arco aórtico sem parada circulatória total: técnicas, táticas e resultados. *Rev Bras Cir Cardiovasc.* 2001;16(3):226-35.
30. Souza JM, Rojas SO, Berlinck MF, Mazzieri R, Oliveira PAF, Martins JRM, et al. Circulação extracorpórea pela artéria carótida comum direita na correção de doenças da aorta ascendente, arco aórtico e aorta descendente. *Rev Bras Cir Cardiovasc.* 2003;18(2):137-41.