

Condrossarcoma mixóide de átrio direito

Right atrium myxoid chondrosarcoma

Cláudio Ribeiro da CUNHA¹, Paulo César SANTOS², Samuel Padovani STEFFEN³, Cecília Borges de SOUZA³

RBCCV 44205-963

Resumo

Relatamos o caso de uma paciente de 46 anos, cor branca, hipertensa há 20 anos, com suspeita de endocardite infecciosa. Foi realizado ecocardiograma transtorácico, o qual levou à hipótese de mixoma de átrio direito. A paciente foi submetida à cirurgia, observando-se massa tumoral de aspecto muco-gelatinoso friável. A massa foi submetida a congelamento para exame anatomopatológico, com laudo sugestivo de tumor maligno mesenquimal. Foi realizado

exame imunohistoquímico compatível com condrossarcoma mixóide. A paciente evoluiu com remissão espontânea do quadro após ressecção completa da neoplasia. Realizou acompanhamento ambulatorial por 14 meses, sem apresentar sinais de recidiva do tumor.

Descritores: Neoplasias cardíacas. Átrios do coração/cirurgia. Condrossarcoma.

1. Especialista, cirurgião cardiovascular - Hospital das Clínicas da Universidade Federal de Uberlândia.
2. Doutorado, cirurgião cardiovascular - Hospital das Clínicas da Universidade Federal de Uberlândia.
3. Graduando em Medicina.

Trabalho realizado na Universidade Federal de Uberlândia, Uberlândia, MG, Brasil.

Endereço para correspondência:
Paulo César Santos. Rua Bernardo Cupertino, 704 - Bairro Martins -
Uberlândia - MG - Brasil - CEP: 38400-444.
E-mail: paulocsantos@mac.com

Artigo recebido em 17 de março de 2007
Artigo aprovado em 19 de outubro de 2007

Abstract

We report a case of a 46 years-old woman, Caucasian, with hypertension and a primary diagnosis of infectious endocarditis. A transthoracic echocardiogram was performed suggesting right atrium myxoma. The patient was submitted to surgery, which found a tumor mass with a jelly-like exterior. The mass was sent to anatomic-pathological analysis

which diagnosed a myxoid chondrosarcoma tumor. After surgical resection, the patient achieved complete recovery with no signs of recidivation after 14 months.

Descriptors: Heart neoplasms. Heart atria/surgery. Chondrosarcoma.

INTRODUÇÃO

Os tumores cardíacos primários possuem padrões epidemiológicos praticamente estabelecidos, embora a sintomatologia não seja específica. Quando os pacientes apresentam sintomas, esses são imprecisos, sugerindo doenças miocárdicas, pericárdicas ou valvulares [1]. Esses tumores são raros, com uma incidência em séries de necropsia variando entre 0,0017% a 0,28%, sendo cerca de 20 vezes menos frequentes que os tumores metastáticos do coração [1]. A diferenciação entre os tumores primários e os metastáticos deve ser realizada de acordo com o contexto clínico do paciente [2]. Quanto ao caráter benigno ou maligno, estes últimos podem mostrar imagens invasivas e infiltrantes, comprometimento de mais de uma cavidade e invasão mediastínica. Porém, a distinção definitiva, frequentemente, se dá no momento da cirurgia ou da necropsia.

RELATO DO CASO

Paciente do sexo feminino, de 46 anos, cor branca, hipertensa há 20 anos, veio encaminhada ao Hospital de Clínicas da Universidade Federal de Uberlândia, MG, com suspeita de endocardite infecciosa devido a imagem ecocardiográfica transtorácica sugestiva de vegetação em valva tricúspide. Foi realizado outro ecocardiograma transtorácico, o qual levou à sugestão de mixoma de átrio direito. Durante o período de internação, evoluiu com plaquetopenia importante (14 a 49 mil) e anemia microcítica hipocrômica. O quadro hematológico foi investigado por mielograma de crista ilíaca, com resultado de discreta hiperplasia megacariocítica e ausência de grumos de ferro medular, mantendo inconclusivo o quadro plaquetário. A paciente foi submetida a cirurgia com estabelecimento de

hipotermia de 28°C com proteção miocárdica por meio da infusão de solução cardioplégica sanguínea fria a 4°C com reperfusão quente.

Após a incisão do átrio direito, observou-se massa tumoral de aspecto muco-gelatinoso friável (Figura 1), medindo aproximadamente 8 cm (Figura 2), a qual foi submetida a congelação para exame anatomopatológico. O laudo foi sugestivo de tumor maligno mesenquimal.

Foi realizado exame imunohistoquímico com a técnica da avidina-biotina-peroxidase compatível com condrossarcoma mixóide. A paciente evoluiu com remissão espontânea do quadro trombocitopênico após ressecção completa da neoplasia. Realizou acompanhamento ambulatorial por 14 meses, sem apresentar sinais de recidiva do tumor.

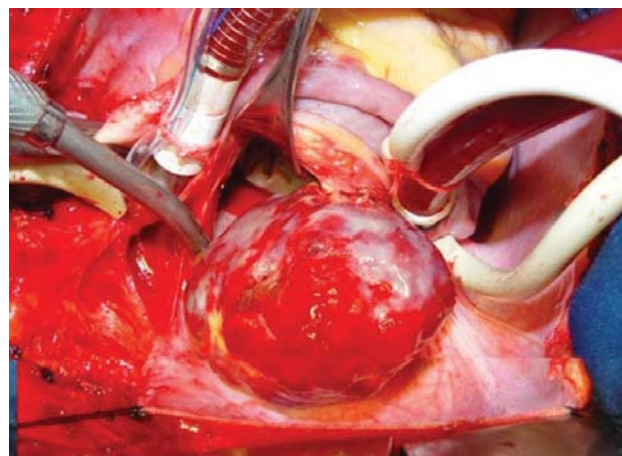


Fig. 1 - Aspecto intra-operatório da neoplasia após abertura atrial

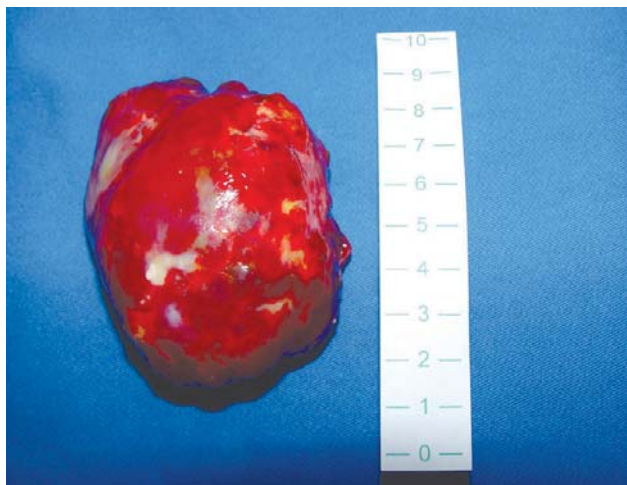

Fig. 2 - Aspecto e medida da neoplasia após ressecção completa

DISCUSSÃO

Sarcomas primários do coração são raros, constituindo menos de 25% de todas as neoplasias cardíacas, porém, dentre os tumores malignos, os sarcomas são o tipo histológico mais freqüente e apresentam potencial de disseminação e invasão local [3]. As câmaras direitas são os locais de origem mais comuns [4]. Lynch et al. [5] mostraram que os tumores cardíacos têm predominância no sexo feminino, são menos freqüentes nos ventrículos e mais comuns no átrio direito e, quando iniciam o crescimento a partir do lado externo atrial, normalmente são malignos.

Os sarcomas são derivados de tecido mesenquimal e possuem morfologia variável, sendo que todos os tipos histológicos podem ser encontrados no sítio cardíaco [6]. O tratamento difícil e evolução rápida ao óbito são características dos sarcomas [7].

Condrossarcoma mixóide extraesquelético afeta adultos na terceira e quinta década de vida, com predominância no sexo masculino. A maioria das lesões está localizada em sítio profundo, constantemente intramuscular e com grande predileção pelos membros inferiores [8].

O condrossarcoma cardíaco primário é extremamente raro e possivelmente derivado de células-tronco

mesenquimais multipotentes que sofrem processo de diferenciação maligna em cartilagem [9].

Existem poucos casos na literatura médica de condrossarcomas cardíacos primários [10].

REFERÊNCIAS

1. Lobo Filho JG, Sales DLS, Borges AEPP, Leitão MC. Mixoma de átrio direito com prolapso para o ventrículo direito. Rev Bras Cir Cardiovasc. 2006;21(2):217-20.
2. Miwa S, Konishi Y, Matsumoto M, Minakata K. Primary cardiac chondrosarcoma: a case report. Jpn Circ J. 1997;61(9):795-7.
3. Fernandes F, Soufen HN, Ianni BM, Arteaga E, Ramires FJ, Mady C. Primary neoplasms of the heart. Clinical and histological presentation of 50 cases. Arq Bras Cardiol. 2001;76(3):231-7.
4. Ng SH, Ko SF, Yang TS, Wong HF, Wan YL, Ho YS. Primary cardiac chondrosarcoma. Am J Emerg Med. 1996;14(3):285-7.
5. Lynch M, Clements SD, Shanewise JS, Chen CC, Martin RP. Right-sided cardiac tumors detected by transesophageal echocardiography and its usefulness in differentiating the benign from the malignant ones. Am J Cardiol. 1997;79(6):781-4.
6. Hammond GL, Strong WW, Cohen LS, Silverman M, Garnet R, LiVolsi VA, et al. Chondrosarcoma simulating malignant atrial myxoma. J Thorac Cardiovasc Surg. 1976;72(4):575-80.
7. Bashi VV, Walter A, John S. Primary chondrosarcoma of heart. Indian J Chest Dis Allied Sci. 1989;31(3):203-6.
8. Lima PRL, Crotti PLR. Tumores cardíacos primários. Rev Bras Cir Cardiovasc. 2004;19(1):64-73.
9. Sebire NJ, Ramsay AD, Malone M, Sheppard MN, Roebuck D, Elliott MJ. Massive cardiac chondroma presenting with heart failure and superior vena cava obstruction in a teenage boy. Fetal Pediatr Pathol. 2004;23(5-6):325-31.
10. Ramnarine IR, Davidson L, van Doorn CA. Primary cardiac carcinosarcoma: a rare, aggressive tumor. Ann Thorac Surg. 2001;72(3):927-9.