

# Operação de Glenn bidirecional sem circulação extracorpórea em portador de justaposição de apêndices atriais à esquerda

## *Bidirectional Glenn procedure without cardiopulmonary bypass in a patient with left juxtaposed atrial appendages*

Ulisses Alexandre CROTI<sup>1</sup>, Domingo Marcolino BRAILE<sup>1</sup>, Wilson BOTELHO FILHO<sup>1</sup>, Karla Luiza M. PEDROSA<sup>2</sup>

RBCCV 44205-1161

### DADOS CLÍNICOS

Paciente de 21 anos, sexo feminino, negra, procedente de Salvador, BA.

Apresentava diagnóstico, desde a infância, de dupla via de saída do ventrículo direito (DVSVD) com aorta anteriorizada, estenose valvar pulmonar (EVP) importante, hipoplasia do tronco pulmonar e ramos pulmonares de calibres preservados, artérias colaterais sistêmico-pulmonares e desvio de fluxo tipo Blalock-Taussig modificado (BT) à esquerda.

A operação de BT ocorreu aos 8 anos, havendo interrupção do acompanhamento médico até a piora do quadro de cianose e intensificação da dispnéia nos últimos 2 anos. Nesse período, fazia uso apenas de ácido acetilsalicílico.

Ao exame físico, encontrava-se em bom estado geral, corada, hidratada, eupnéica, afebril e cianótica 3+/4+. Ritmo cardíaco duplo e regular, com bulhas hipofonéticas em borda esternal esquerda alta e presença de sopro sistólico em foco aórtico 2+/6+. Na borda esternal esquerda média apresentava segunda bulha hiperfonética e, na borda esternal direita alta, sopro sistólico 5+/6. Murmúrio vesicular presente bilateralmente e sem ruídos adventícios. Abdomen normal. Pressões arteriais e pulsos normais nos quatro membros, com importante baqueteamento digital. Saturação periférica de O<sub>2</sub> de 84%.

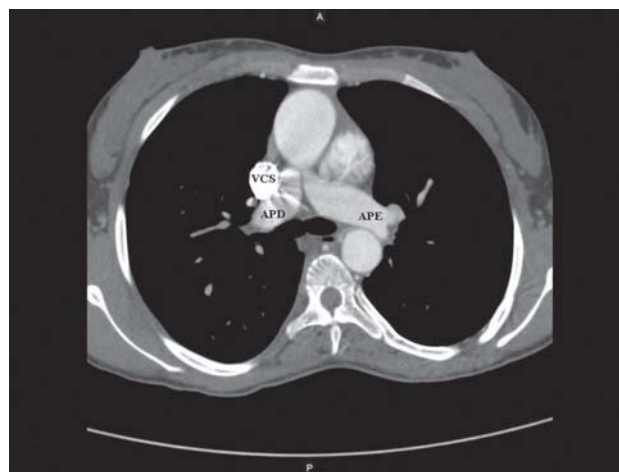


Fig. 1 – Corte axial da tomografia computadorizada de múltiplos detectores demonstrando APD com diâmetro adequado. APD: artéria pulmonar direita, APE: artéria pulmonar esquerda, VCS: veia cava superior

### ELETROCARDIOGRAMA

Ritmo sinusal, frequência de 75 batimentos por minuto, SÂP + 60°, SÂQRS + 90°, intervalo PR 0,12s, intervalo QT 0,44s, intervalo QTc 0,49s, indicando sobrecarga ventricular direita.

1. Serviço de Cirurgia Cardiovascular Pediátrica de São José do Rio Preto – Hospital de Base – Faculdade de Medicina de São José do Rio Preto, SP, Brasil.
2. Médica da Unidade de Terapia Intensiva de Cardiopediatria do Hospital Ana Néri – Salvador – BA.

Endereço para correspondência: Ulisses Alexandre Croti  
Hospital de Base – FAMERP – Avenida Brigadeiro Faria Lima, 5544  
– São José do Rio Preto, SP, Brasil – CEP 15090-000  
E-mail: uacroti@uol.com.br

Artigo recebido em 2 de fevereiro de 2010  
Artigo aprovado em 3 de março de 2010

## RADIOGRAMA

*Situs solitus* visceral em levocardia. Área cardíaca normal, com índice cardiotorácico de 0,46 e afilamento da região do mediastino médio. Trama vascular pulmonar dentro dos limites de normalidade.

## ECOCARDIOGRAMA

*Situs solitus* em levocardia, conexões venoatrial e atrioventricular normais, ventrículo-arterial com DVSVD. Aorta em posição anterior ao tronco pulmonar, EPV de grau importante com diâmetro do anel valvar pulmonar de 5 mm e gradiente de pico sistólico ventrículo direito (VD) - tronco pulmonar (TP) de 88 mmHg. Comunicação interatrial *ostium secundum* de 18 mm e três comunicações interventriculares musculares, sendo uma de via de entrada do VD e duas apicais. BT à esquerda com fluxo contínuo de 2,6 m/s e sinais de restrição.

## DIAGNÓSTICO

A piora do quadro clínico, aumento da cianose e policitemia, com necessidade de constantes sangrias para adequação das taxas de hemoglobina, foram fatores determinantes para indicação de reintervenção cirúrgica.

Os exames complementares, fundamentalmente, indicaram diâmetro adequado das artérias pulmonares (Figura 1) e a presença de múltiplas comunicações interventriculares, que poderiam dificultar a correção intracardíaca da doença.

Assim, diversas possibilidades poderiam ser utilizadas para o tratamento, entre elas: a tunelização do ventrículo esquerdo para a aorta com conexão entre o VD e o TP, a confecção de outro desvio de fluxo da aorta para as artérias pulmonares tipo BT ou *shunt* central, a operação de Jatene ou até mesmo correção com fisiologia univentricular tipo Glenn bidirecional ou Fontan [1,2].

## OPERAÇÃO

Toracotomia transesternal mediana, abertura de pericárdio e análise externa das estruturas cardíacas. A aorta originava-se anteriormente ao TP, o qual apresentava diâmetro reduzido. Chamou atenção a anatomia externa dos apêndices atriais, que estavam ambos posicionados à esquerda, caracterizando justaposição de apêndices atriais.

Iniciada dissecação do TP e ramos, da VCS e da veia ázigo, que foi ligada e seccionada. O calibre da artéria pulmonar direita era próximo do normal, o que permitiria o emprego da opção de fisiologia univentricular e orientou para a operação de Glenn bidirecional sem auxílio de circulação extracorpórea.

Confecção de bolsas na transição entre a veia cava superior (VCS) e a veia inominada e no apêndice atrial direito (AAD) posicionado à esquerda, heparinização com 4 mg/kg e introdução de cânula entre a VCS e o AAD (Figura 2 / vídeo 1-<http://www.rbccv.org.br/video/v25n1b/>)

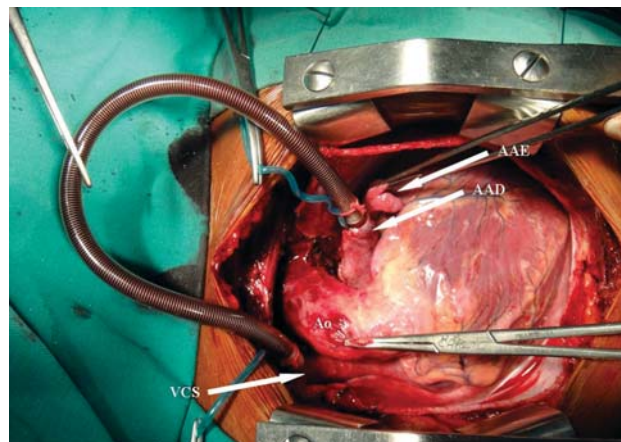


Fig. 2 – Aspecto intra-operatório com a cânula entre a VCS e o AAD. Nota-se a justaposição de apêndices atriais com o AAD e o AAE à esquerda. AAD: apêndice atrial direito, AAE: apêndice atrial esquerdo, Ao: aorta, VCS: veia cava superior

Pinçamentos proximal e distal na VCS, secção e sutura do coto proximal ao átrio direito com polipropileno 6-0. Pinçamento parcial da artéria pulmonar direita (APD), incisão na face superior e anastomose término-lateral da VCS na APD com fio de polipropileno 6-0. Despinçamento das pinças na VCS e APD após 16 minutos da utilização da cânula para drenagem do sangue oriundo da VCS.

Ligadura do tronco pulmonar com fio inabsorvível 2-0. Retirada da cânula entre a VCS e o AAD. Reversão com sulfato de protamina. Revisão da hemostasia, drenagem do saco pericárdico e fechamento do tórax de forma habitual.

No pós-operatório, a paciente evoluiu bem, sem uso de drogas inotrópicas, extubada precocemente, com melhora da cianose, saturação periférica de O<sub>2</sub> de 92% e ecocardiograma demonstrando adequado fluxo de drenagem entre a VCS e APD.

Importante salientar que o BT à esquerda, por estar restritivo, não foi ligado, permanecendo como outra fonte de fluxo pulmonar além do Glenn bidirecional.

## REFERÊNCIAS

1. Brown JW, Ruzmetov M, Okada Y, Vijay P, Turrentine MW. Surgical results in patients with double outlet right ventricle: a 20-year experience. *Ann Thorac Surg.* 2001;72(5):1630-5.
2. Croti UA, Braile DM, Godoy MF, Murillo HG, De Marchi CH, Chigutti MY, et al. A operação de Glenn bidirecional deve ser realizada com ou sem o auxílio de circulação extracorpórea? *Rev Bras Cir Cardiovasc.* 2004;19(3):274-9.

Vídeo 1 – Cânula entre a VCS e o AAD justaposto ao AAE, previamente à confecção da anastomose entre a VCS e a APD. AAD: apêndice atrial direito, AAE: apêndice atrial esquerdo, VCS: veia cava superior, APD: artéria pulmonar direita.